M20313

115 B



22101665710

LIBRARY OF THE
PRESENTED BY
ERNEST HART Esq
BRITISH MEDICAL ASSOCIATION

BRITISH MEDICAL
Library
ASSOCIATION

CANCELLED

Die Untersuchung der hinteren Larynxwand.

Von

Dr. Gustav Killian,

Privatdocent für Laryngologie und Rhinologie in Freiburg i. Breisgau.

Mit 40 Abbildungen im Texte.

Jena,
Verlag von Gustav Fischer.
1890.

Das Recht der Uebersetzung wird vorbehalten.

M20313

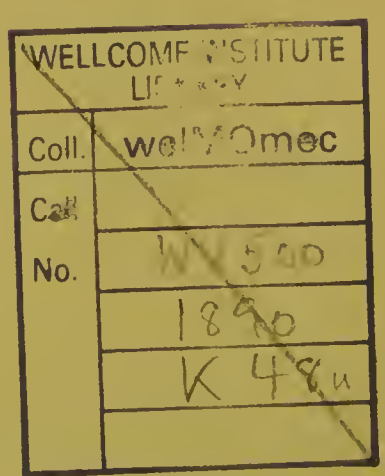

Seinem lieben Bruder

Dr. Johann Killian,

Spezialarzt für Nasen-, Hals- und Ohren-Kranke in Worms

in Dankbarkeit

gewidmet.

Inhaltsübersicht.

Seite

Einleitung 1

Literatur 2

Die gerade Kopfhaltung 15

Untersuchungsmodus der hinteren Larynxwand bei derselben . 34

Die rückgebeugte Kopfhaltung 37

Untersuchungsweise der hinteren Larynxwand dabei 44

Mein Doppelspiegelverfahren 46

Die vorgebeugte Kopfhaltung 47

Meine Untersuchungsmethode 53

Rotationen des Kopfes und schiefe Spiegelhaltung 54

Die praktische Durchführung meiner Methode bei vorgebeugtem Kopfe 56

Schwierigkeiten 60

Eigenschaften des laryngoskopischen Bildes 62

Statistik 64

Erfolge meiner Methode bei der Tuberkulose der hinteren Larynxwand 67

LIBRARY OF THE
BRITISH MEDICAL ASSOCIATION

Als „hintere Larynxwand“ bezeichnet man gewöhnlich die Hinterfläche der Kehlkopfhöhle. Von manchen Autoren wird sie auch Vorderfläche der hinteren Kehlkopfwand genannt (Türk, Schrötter, Tobold, Heryng u. a.) und unter hinterer Kehlkopfwand im Speziellen demnach der ganze aus Knorpeln, Muskeln und einem vorderen laryngealen und hinteren pharyngealen Schleimhautüberzug bestehende hintere Theil des Larynx verstanden. Wir werden im Folgenden die gewöhnliche Bezeichnung beibehalten.

Die fragliche Wand nun wird von demjenigen Abschnitte der Kehlkopfschleimhaut gebildet, welcher oben die Vorderfläche des musculus interarytaenoideus (s. arytaen. transversus) überzieht und sich seitlich auf die Innenflächen der Aryknorpel, nach unten auf die Vorderfläche der Ringknorpelplatte fortsetzt, um dann in die Mucosa der hinteren Trachealwand überzugehen. Wenn die Stimmbänder bei der Phonation zusammengehen, wird ein über ihnen gelegener Abschnitt der hinteren Larynxwand von einem unter ihnen gelegenen geschieden. Danach spricht man von einer pars supraglottica = suprachordalis und einer pars infrachordalis = infraglottica = subglottica, wiewohl zwischen beiden keine anatomische Grenze besteht. Eine solche lässt sich entsprechend dem oberen Rande der Ringknorpelplatte annehmen und danach die pars arytaenoidea von der pars cricoidea unterscheiden. Da letztere genau dem infraglottischen Abschnitt entspricht, so werden wir das bei der Respirationsstellung der Stimmbänder zwischen ihren hinteren Enden gelegene nicht ganz kleine Gebiet ein für allemal der pars supraglottica zurechnen und diese Bezeichnung als gleichbedeutend mit „pars arytaenoidea“ gebrauchen.

Während die pars cricoidea bei den respiratorischen und phonatorischen Bewegungen der Stimmbänder unverändert die ihr durch ihre Knorpelgrundlage bestimmte Form beibehält, unterliegt die arytaenoidea dabei starken Gestaltveränderungen. Wie ein Tuch wird sie bei der Phonation in Folge des Zusammengehens der Aryknorpel gefaltet und

bei der Respiration, namentlich der tiefen, durch die umgekehrte Bewegung straff gespannt.

Diesen Zustand der Spannung müssen wir benützen, wenn wir sie genauer betrachten wollen. Aber auch für die Inspektion der pars cricoidea ist die tiefe gleichmässige Athmung erforderlich, weil nur dann unser Blick, ohne durch die wahren Stimmbänder gehindert zu sein, zu ihr vordringen kann.

Machen wir nun bei einer grösseren Anzahl von Menschen den Versuch, vermittelst des Kehlkopfspiegels in der gewöhnlichen Weise, also bei rückgebeugtem Kopfe, uns die hintere Fläche des cavum laryngis zu Gesicht zu bringen, während der Patient tief respirirt, so wird uns dies nur in seltenen Fällen gelingen. Mitunter werden wir wohl die pars arytaenoidea, fast nie aber die pars cricoidea erblicken.

Die Gründe dafür sind nicht so ohne weiteres einzusehen. Erst wenn wir über die Lage- und Formverhältnisse des Kehlkopfes im Allgemeinen und seiner Hinterwand im Speziellen bei rückgebeugter Kopfhaltung, weit geöffnetem Munde, stark herausgezogener Zunge, tiefer Athmung, sowie über die unter solchen Umständen verwendbaren Stellungen des Kehlkopfspiegels und den dadurch bedingten Gang der Lichtstrahlen genügend orientirt sind, erst dann werden uns jene Gründe vollständig klar werden. Auf all das näher einzugehen, wollen wir uns für später versparen, nachdem wir von den Bemühungen der Laryngologen, den der Betrachtung der Hinterfläche der Kehlkopfhöhle entgegenstehenden Schwierigkeiten zu begegnen, Kenntniss genommen haben.

Schon in der ersten Zeit seiner laryngoskopischen Studien hat Türk, der der hinteren Larynxwand besondere Aufmerksamkeit schenkte, gefunden, dass man diese Fläche nicht in derselben Weise untersuchen könne wie die übrigen Theile des Kehlkopfinnern, sondern dass dazu eine mehr horizontale Spiegelstellung und die „gerade“ Kopfhaltung vortheilhafter sei. So heisst es in einem Aufsatze der Allgemeinen Wiener Medic. Zeitung 1859, p. 369 (Ueber einen Apparat zur künstlichen Beleuchtung und über Untersuchung der hinteren Kehlkopfwand): „Bei der gewöhnlichen Untersuchung mit dem Kehlkopfspiegel bekommt man nur einen Theil der Hinterfläche und den oberen Rand der hinteren Wand des von hinten und oben beleuchteten Kehlkopfes zu sehen, von der Vorderfläche dieser hinteren Wand dagegen sieht man nur ein ganz kleines Stück im Profil. Mehr sieht man mitunter von diesen Theilen, wenn man bei stark horizontal gehaltener Spiegelfläche untersucht, wobei das Licht ziemlich horizontal einfallen muss.“

Und in derselben Zeitschrift, 1860 p. 67 wiederholt er, dass man, „— — um von der hinteren Kehlkopfwand mehr zu sehen, den Spiegel etwas mehr horizontal halten muss. Zu letzterem Zweck muss man dem Kopfe die gerade Stellung geben, während der mehr

verticalen Spiegelstellung eine Ueberbeugung des Kopfes nach rückwärts entspricht. Der Grund oder wenigstens ein Grund mit, warum bei einer gewissen horizontalen Spiegelstellung schon eine Geradestellung des Kopfes erforderlich wird, liegt darin, dass nur durch diese Stellung das Hinderniss beseitigt werden kann, welches sonst den ein- und austretenden Lichtstrahlen, und zwar bei vertikaler Spiegelstellung von Seiten des Oberkiefers, bei horizontaler von Seiten des Unterkiefers sammt Zunge gesetzt werden würde". (Vergleiche auch Klinik der Krankheiten des Kehlkopfes, pg. 79, und Praktische Anleitung zur Laryngoskopie, pg. 25.)

Ferner (Zeitschrift der Gesellschaft der Aerzte zu Wien, 1860, No. 21 p. 323): „Ich habe schon früher bemerkt, daß man, um Theile der Vorderfläche der hinteren Kehlkopfwand zu sehen, in vielen Fällen den Kopf gerade halten oder nur unbedeutend nach hinten neigen lassen müsse."

Am eingehendsten spricht er sich aus in seiner Klinik der Krankheiten des Kehlkopfes und der Luftröhre (Wien 1866), p. 85 u. 86:

„Die vordere Fläche des oberhalb der Glottis gelegenen Abschnittes der hinteren Kehlkopfwand lässt sich häufig nur theilweise untersuchen. Da sie gerade entgegengesetzt der hinteren Kehldeckelfläche nach vorn und aufwärts sieht, muss man den Kopf die gerade Stellung einnehmen lassen, wie sie in Fig. 1[1]) abgebildet ist, oder eine noch vollkommener gerade, wobei die obere Zahnreihe horizontal steht und die unteren Ränder der oberen Schneidezähne mit der Mitte des Zäpfchens ungefähr in die gleiche Horizontalebene fallen. Man kann bei diesen Kopfstellungen von der genannten Partie eine Profilansicht erhalten, welche sich der Vorder (en face) -Ansicht mehr nähert, als dies häufig bei nach rückwärts gebeugtem Kopfe der Fall ist. Insbesondere treten die Wrisberg'schen Knorpel, sowie auch die vorderen Ränder und inneren Flächen der Giesskannen, der knorpelige Theil der Glottis oft deutlich hervor. — Der Kehlkopfspiegel hat hierbei mehr horizontal zu stehen, und das Licht muss' nahezu horizontal einfallen"[2]).

Die letztere Ausführung ist uns die werthvollere, weil am meisten gereifte. Die Grenzen der Leistungsfähigkeit des modificirten Verfahrens sind daraus klar ersichtlich, vor allem, dass es nicht für die Betrachtung der pars cricoidea der hinteren Larynxwand ausreicht. Für diese lässt er die Vorschriften gelten, welche er für die Spiegeluntersuchung der Luftröhre und speziell deren hinterer Wand macht, und sagt darüber: „Diese Theile, welche vor mir noch Niemand gesehen hatte, sah ich

1) Vergl. unsere Fig. 9.
2) Vergl. auch „Prakt. Anleitung zur Laryngoskopie", p. 28.

(l. c. No. 13), wenn ich bei gerader Kopfstellung und horizontaler oder von unten einfallender Beleuchtung den Kehlkopfspiegel etwas mehr horizontal hielt, als dies zur blossen Besichtigung der Bifurkationsstelle oder der übrigen Trachealwände erforderlich ist.“ (Klinik der Krankheiten des Kehlkopfes etc., p. 98, und Prakt. Anleitung zur Laryng., p. 31).

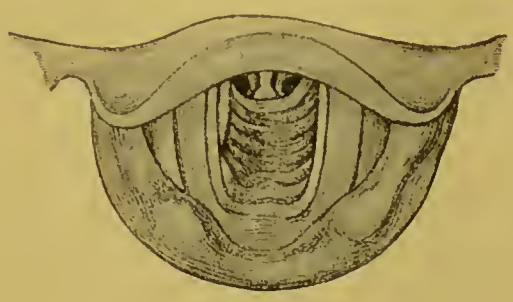

Fig. 1. Hintere Larynx- und Trachealwand nach Türk.

Das Citat l. c. No. 13 bezieht sich auf die oben schon wiedergegebene Stelle in der Zeitschrift der Gesellschaft der Aerzte zu Wien, 1860, No. 21, p. 323. Es folgt dort die Bemerkung: „Es gelang mir seitdem einigemale, bei gesunden Individuen die ganze Vorderfläche der hinteren Kehlkopfwand und die hintere Luftröhrenwand bis zur Bifurkation der Bronchien zu sehen, was bisher noch Niemand gelungen ist.“ An einer anderen Stelle sagt er ausdrücklich bezüglich des Schleimhautüberzuges der Ringknorpelplatte, sowie der Knorpelglottis und der hinteren Abschnitte der Seitenwände des Kehlkopfes: „Diese Theile lassen sich nur unter günstigeren Umständen gehörig sehen.“ (Klinik der Kr. d. Kehlk. p. 89.)

Wir können daraus ersehen, dass Türk mit seinen obigen Zeilen nicht eine allgemein anwendbare Methode zu empfehlen gedachte, sondern nur die Möglichkeit constatiren wollte, in einigen günstigen Fällen, in welchen man die Bifurkation leicht sehen kann, die hintere Larynx- und Trachealwand zu überblicken. Wir werden weiter unten die Grenzen des Türk'schen Verfahrens zur Untersuchung der pars supra- und infra-glottica der hinteren Larynxwand zahlenmäßig feststellen sowie auch theoretisch die Vortheile der Spiegeluntersuchung bei gerader Kopfhaltung darthun.

Bestand eine stärkere Rückwärtsneigung der Epiglottis so untersuchte Türk die „vordere Fläche des oberhalb des Glottis gelegenen Abschnittes der hinteren Kehlkopfwandung“ bei rückgebeugter Kopfhaltung und unter Zuhülfenahme besonderer Kunstgriffe. Er sagt darüber (Klinik der Krankh. d. Kehlkopfes etc. p. 86, und Prakt. Anleit. zur Laryngosk. p. 29):

„Nicht selten lässt sich dagegen auch bei nach hinten übergebeugtem Kopf eine sehr günstige Ansicht der genannten Theile, sowie der hintersten Abschnitte der wahren und falschen Stimmbänder, der Morgagni-schen Ventrikel und der Knorpelglottis bei stark seitlicher Spiegelstellung gewinnen, bei welcher die Spiegelfläche nach der zu untersuchenden Seite hinsieht, und deren Wirkung mitunter durch Rotirung des Kopfes

von der zu untersuchenden Seite weg in einzelnen Fällen unterstützt wird."

Rotationen des Kopfes und ausserdem seitliche Verschiebungen des Larynx brachte Türk auch bei gerader Kopfhaltung zur Untersuchung der Luftröhre in Anwendung. Doch fand ich nirgends in seinen Schriften eine Aeusserung darüber, ob er in solcher Weise auch zur Sichtbarmachung der hinteren Larynxwand und speziell ihres subglottischen Theiles verfahren habe.

Ich habe die Methoden des Altmeisters der Laryngoskopie desswegen ausführlich wiedergegeben, weil sie das Erste und zugleich das Wichtigste sind, was in der uns beschäftigenden Frage der Untersuchung der hinteren Larynxwand ohne besondere Hülfsmittel bis heutigen Tages geleistet wurde. Ein Ueberblick über die Literatur wird uns zeigen, dass wenig von Bedeutung hinzugefügt wurde. Berücksichtigen wir noch, dass Türk auch in der Zweispiegelmethode zur Inspektion der Hinterfläche des Cavum laryngis, wie wir unten sehen werden, der Erste war, so müssen uns nicht allein seine Leistungen in der vorliegenden Sache, als auch das Bedürfnis, welches er nach einer allgemein brauchbaren Untersuchungsmethode der hinteren Larynxwand empfunden hat, beachtenswerth erscheinen.

In den Schriften Czermak's ist nirgends der hinteren Larynxwand besondere Aufmerksamkeit geschenkt. Die Bemühungen Türk's, für die einzelnen Kehlkopfabschnitte besonders vortheilhafte Modifikationen des laryngoskopischen Verfahrens ausfindig zu machen, scheint er überhaupt nicht genügend gewürdigt zu haben [1]). Bemerkenswerth ist nur, dass bei seiner Aufzählung der Theile, die man mit dem Kehlkopfspiegel sehen könne, die Hinterfläche des cavum laryngis fehlt.

Semeleder (1863) hält zur Besichtigung des hinteren Kehlkopfabschnittes den Spiegel mehr wagrecht [2]), Moura (1864) empfiehlt zu dem-

---

1) J. N. Czermak, Der Kehlkopfspiegel, 2. Aufl., Leipzig 1863, p. 35: „Weitläufige Angaben über die bei verschiedenen Individuen sich ergebenden Schwierigkeiten und deren Beseitigung, minutiöse Anleitungen zur Untersuchung bestimmter Kehlkopftheile halte ich, insofern sie sich nicht auf ganz besondere Kunstgriffe beziehen und nicht über das, was zum allgemeinen Verständniss des Liston-Garcia'schen Verfahrens gehört, hinausgehen, für völlig überflüssig und ungenügend, da dieselben Jedem, der das Prineip der Methode erfasst hat und mit den Gesetzen der Katoptrik, sowie mit der Topographie der zu untersuchenden Theile genügend vertraut ist, als etwas Selbstverständliches erscheinen müssen, während sie Niemanden zum Laryngoskopiker machen können, der sie nicht praktisch auszuführen und zu befolgen versteht."

2) „Die hinteren Enden der Stimmbänder, sowie die Vorderfläche der Giessbecken, ingleichen die Schleimhautfläche zwischen den Giesskannen und die Innenfläche der hinteren Hälfte vom Ringknorpel werden gut sichtbar, wenn der Spiegel mehr wagrecht gestellt wird und die Stimm-

selben Zwecke seitliche Bewegungen mit dem Larynx [1]), Bruns (1865) meint, man sehe von der „hinteren Wand der Kehlkopfhöhle“ bei gehöriger Einstellung des Spiegels um so mehr, je mehr bei der Athmung die Santorini'schen Knorpel auseinandergingen [2]). Was die pars cricoidea angeht, so sei sie nur mit Mühe bei grosser Neigung des Spiegels in das Gesichtsfeld zu bringen [3]). Aehnlich spricht sich Tobold (1874) aus [4]). Mandl (1872) macht folgende bemerkenswerthen Angaben: „En inclinant la tête du malade un peu en avant, on distingue la face antérieure de la paroi postérieure avec les plis qui s'y forment lorsque les aryténoïdes se rapprochent (p. 155). — Pour examiner la face antérieure de la paroi postérieure du larynx et de la trachée, je place le miroir presque horizontalement plus en avant que dans l'exploration de la paroi antérieure“ (p. 186) [5]). Schnitzler (1878) betont ausser der mehr horizontalen Stellung des Spiegels die gerade Kopfhaltung [6]). Bernhard Fränkel (1879) sagt, dass uns die hintere Larynxwand im Spiegelbilde „nur als ein beinahe auf eine Linie verkürzter Durchschnitt [7]) erscheine, und verweist zu ihrer Besichtigung auf die sogleich zu besprechenden speciellen optischen Vorrichtungen [8]). Solis Cohen (1879) erwähnt nur die horizontale Spiegelstellung [9]), Gottstein (1888) lässt, wie Türk es zuweilen that, den Kopf stark nach rückwärts neigen, tief inspiriren und stellt

---

ritze weit offen ist, da die Giessbecken alsdann auseinanderweichen und sich nach oben hinten und aussen richten.“ (Semeleder, Die Laryngoskopie und ihre Verwerthung für die ärztliche Praxis, 1863, p. 20).

1) Traité pratique de laryngoscopie, Paris 1864.

2) Bruns, Die Laryngoskopie und die laryngoskopische Chirurgie, Tübingen 1865, p. 100.

3) l. c. p. 110: — „während man von der hinteren Wandung (der Trachea) nur mit Mühe bei grosser Neigung des Spiegels eine kleine Strecke des obersten Theiles der hinteren Luftröhrenwand und der angrenzenden Kehlkopfswandung in das Gesichtsfeld bringen kann“.

4) Laryngoskopie und Kehlkopfkrankheiten, 3. Aufl. 1874, p. 70: „Bei Hebung des Spiegelgriffes und bei recht tiefen Inspirationen gewahrt man den oberen Theil der hinteren Wandung der Kehlkopfhöhle.“

5) Traité pratique des maladies du larynx et du pharynx, Paris 1872.

6) Ueber Laryngoskopie und Rhinoskopie, Wiener Klinik, 4. Jahrg., 7. Heft, 1878, p. 275. „Um den unterhalb der Glottis gelegenen Theil des Kehlkopfes — — zu sehen, muss man wieder dem Spiegel eine mehr horizontale Richtung und dem Kopfe des zu Untersuchenden eine mehr gerade Stellung geben.“

7) Genau genommen, sehen wir von der hinteren Larynxwand bei gewöhnl. Untersuchung ein kleineres oder grösseres oberes Stück im Profil und von dem Uebrigen überhaupt nichts.

8) Handbuch der speciellen Pathologie und Therapie von Ziemssen, 4. Band. Krankheiten des Respirationsapparates I, erste Hälfte, 2. Auflage, 1879, p. 56.

9) Diseases of the throat and nasal passages, 2. Aufl., New-York 1879.

den Larynxspiegel seitlich ein [1]). Eine ganze Reihe von Autoren, wie Fournié [2]), Störk [3]), Bresgen [4]), Mackenzie-Semon [5]) und andere, berühren die Frage der Untersuchung der hinteren Larynxwand mit einem Spiegel in keiner Weise. Nur Voltolini und Schrötter haben ihrer in neuester Zeit gedacht, ersterer in seinem Buche: Die Krankheiten der Nase und des Nasenrachenraumes (Breslau 1888), wo es p. 66 heisst: „Es giebt zwei Regionen im Halse, die wir mit den gewöhnlichen Kehlkopfspiegeln nicht genau sehen können, Regionen, die uns fast alle Tage zur Untersuchung vorkommen und von hoher Bedeutung sind. Die eine ist die hintere Wand des Kehlkopfes, die wir eigentlich niemals en face sehen können, sondern nur en profil, höchstens in perspektivischer Verkürzung; sie ist aber von hoher Wichtigkeit, da sie der Lieblingssitz tuberculöser Geschwüre, besonders im Beginn des Leidens ist.“ Voltolini empfiehlt darauf warm die Zuhülfenahme besonderer optischer Vorrichtungen, wie wir gleich sehen werden.

Schrötter widmet der „vorderen Fläche der hinteren Larynxwand“ eine besondere Besprechung „einerseits wegen der sich darbietenden Schwierigkeiten, andererseits wegen der besonderen Wichtigkeit dieser Stelle“. „Mitunter“, sagt er, „gelingt es, bei stark nach rückwärts geneigtem Oberkörper oder auch in der Bettstellung, immer unter der Voraussetzung, dass die Epiglottis gut in die Höhe geht und dass man den Spiegelgriff hinreichend senken kann, ein Bild von dieser

---

1) Die Krankheiten des Kehlkopfes, 2. Aufl. 1888, p. 245. „Nur bei starker Neigung des Kopfes nach hinten, bei tiefster Inspiration und bei seitl. Einstellung des Spiegels gelingt es, einen Theil der Geschwürsfläche (d. h. d. tuberc. Ulc. der Regio interarytaenoidea) zu übersehen.“ In seiner soeben erschienenen 3. Auflage empfiehlt G. ausserdem meine Methode bei vorgebeugtem Kopfe und sagt von ihr, dass sie, wie er sich überzeugt habe, fast immer zum Ziele führe (p. 89 u. p. 285).

2) Fournié, Étude pratique sur le laryngoskope, 1863.

3) Ueber Laryngoskopie, R. Volkmann's Klinische Vorträge, Nr. 36 (Innere Medicin, No. 13), 1872, und Pitha-Billroth, Handbuch d. allgem. u. spec. Chirurgie, III, 7. Lieferung, erste Hälfte, 1876, Laryngoskopie u. Rhinoskopie, p. 44. „Bezüglich der Mühe, die sich einzelne Autoren genommen, für jede Partie des Kehlkopfes, die man zu besichtigen wünscht, die entsprechende Spiegelstellung anzugeben, müssen wir erwähnen, dass wir dieselbe für völlig überflüssig halten. Denn es genügt, die Spiegelfläche — — — mehr perpendiculär aufzurichten oder zur horizontalen Ebene zu neigen, je nachdem man sich die Ansicht der hinteren oder vorderen Partie des Kehlkopfes zu verschaffen wünscht.“

4) Grundzüge einer Pathologie u. Therapie der Nasen-, Mundrachen- und Kehlkopf-Krankheiten 1884, u. Eulenberg's Real-Encyklopädie der gesammten Heilkunde, Artikel Laryngoskopie (11. Band).

5) Die Krankheiten des Halses und der Nase, Deutsch von Semon, 1880.

Stelle zu bekommen“ (Vorlesungen über die Krankheiten des Kehlkopfes I. Lieferung, Wien 1887, p. 35).

Um die hintere Larynxwand unserem Auge häufiger und bequemer zugänglich zu machen, hat man schon früher die Anwendung zweier Spiegel versucht. Der Gedanke, zwei Spiegel bei der Laryngoskopie zu verwenden, geht von Czermak aus, doch hatte er dabei andere Zwecke im Auge als den hier vorliegenden, auch führte er seine Idee nie praktisch aus, wiewohl er verschiedentlich darauf zurückkam. Schon in seiner ersten Veröffentlichung [1]) heißt es: „Es ist oben erwähnt, daß der Kehldeckel einen nicht unbeträchtlichen Theil der Stimmbänder verdecke. Dieser Uebelstand ist bei der simplen Form des Kehlkopfspiegels kaum zu vermeiden. Ich glaube jedoch, dass die Beseitigung auch dieses Uebelstandes — wenn durchaus nöthig — möglich sein wird durch zwei unter einem veränderlichen Winkel aneinanderstossende Spiegel, von denen der untere längs der hinteren Rachenwand möglichst tief herabgeschoben wird und sammt seinem Bilde in dem oberen sich abspiegelt, oder durch einen Konvexspiegel von kleinem Radius.“

1859 macht er den entsprechenden Vorschlag für die Rhinoscopia posterior [2]) und 1863 empfiehlt er noch einmal die Doppelspiegel zur Laryngoskopie für den Fall, dass „man die Bahn für Beleuchtung und Bild zu besonderen Zwecken mehrfach zu knicken beabsichtigt“. Die Spiegel sollen dann entweder in bestimmtem Winkel an einander (wie oben gesagt) oder gegen einander gestellt werden [3]).

Türk hat zuerst das Prinzip der Doppelspiegel für die Untersuchung der hinteren Larynxwand praktisch verwerthet [4]). Bei aufrechtem oder wenig nach rückwärts geneigtem Kopfe wird ein gewöhnlicher, grosser Kehlkopfspiegel nahezu horizontal hoch nach oben und hinten unter Empordrängung des Velum eingeführt, während ein zweiter mit einer Handhabe nach Art eines Zungenspatels versehener auf den Zungenrücken zu liegen kommt, so dass er mit der spiegelnden Fläche nach aufwärts und ein wenig nach vorwärts sieht und so von dem von vorn oben einfallenden Sonnenlichte getroffen wird. Er reflektirt dasselbe auf den Larynxspiegel und von da in den Kehlkopf. Auf demselben Wege gelangt es zurück und in das Auge des Beobachters, der dann ein doppelt umgekehrtes Kehlkopfbild erhält, d. h. den Kehlkopf wie

---

1) Ueber den Kehlkopfspiegel, Wiener medicinische Wochenschrift, 1858, 27. März, Nr. 13, p. 198.

2) „Der Boden der Nasenhöhle und der unterste Nasengang sind mir vorläufig nicht zu Gesicht gekommen, doch wäre dies offenbar durch Doppelspiegel, von denen sich der obere sammt seinem Bilde im unteren spiegelt, wohl zu erreichen.“ Wiener medicin. Wochenschrift, 1859. Nr. 32, 6. August, p. 519.

3) Der Kehlkopfspiegel, 2. Aufl. 1863, p. 19 (1. Aufl. Nov. 1859).

4) Allgemeine Wiener medic. Zeitung, 1859, p. 368.

direkt sieht. „Durch diese Untersuchungsmethode, die ich bisher nur bei wenigen geeignet scheinenden gesunden Individuen versuchte, gelang es, insbesondere bei geringer Schiefstellung der Spiegelfläche, sowie bei gleichzeitigen Kehlkopfverschiebungen sehr vortheilhafte Ansichten von dem Schleimhautüberzuge der vorderen inneren Flächen der Santorini-schen und Giessbeckenknorpel und der zwischen ihnen gelegenen Commissur bis zu den wahren Stimmbändern zu erhalten, sowie auch mehr im Profil den Rest der hinteren Wand des Kehlkopfes und einen sehr grossen Theil der Luftröhre zu sehen. Wegen der öfteren Reflexion ist die Lichtstärke natürlich eine geringere.[1])“



„Um von der Vorderfläche der hinteren Kehlkopf- und Tracheal-Wand eine en-face-Ansicht zu bekommen“, verwandte Löri[2]) „3 Spiegel, von denen die zwei grösseren in einen Rahmen gefasst (Fig. 2, I) und unter einem Winkel von 125° zu einander gestellt sind. Die obere Fläche dient zur Beleuchtung der Kehlkopf- und Trachealhöhle, die untere zum Auffangen des Bildes, das vom gegenüberliegenden, viel kleineren und mit seiner spiegelnden Fläche der Hinterwand zugekehrten Spiegel gegeben wird. Dieser letztere Spiegel unterscheidet sich nur dadurch vom Türk'schen, dass er seine spiegelnde Fläche auf der entgegengesetzten Seite hat“ (Fig. 2, II, *A*). Den Gebrauch seiner Spiegel beschreibt Löri auf folgende Weise: „Mit der linken Hand führe ich den Doppelspiegel so ein, dass beide Flächen beinahe vertikal stehen, die obere spiegelnde Fläche zugleich um ebenso viel nach unten, als die weiter abwärts gelegene nach oben sieht. Nun führe ich mit der rechten Hand den kleinen mit seiner spiegelnden Fläche nach rückwärts sehenden Spiegel ein. Sowie derselbe vertikal steht, bekommt man im gegenüber-

Fig. 2. Die Löri'schen Spiegel für die Betrachtung der hinteren Larynx- und Tracheal-Wand.

---

1) Praktische Anleitung zur Laryngoskopie. Wien 1860, p. 30, fast wörtlich auch in der Wiener medic. Zeitung, 1859, p. 369 enthalten.

2) Zur Technik der Laryngoskopie von Dr. Eduard Löri, ordinirender Arzt für Kehlkopfkranke an der allgem. Poliklinik zu Budapest. Pester medic. chirurgische Presse, 1874, Nr. 25.

liegenden unteren Spiegel das en-façe-Bild der hinteren Kehlkopfwand mit den Arytaenoidknorpeln oben und dem mehr nach vorne gelegenen Theile der Stimmbänder, sowie auch der Epiplottis unten im Spiegelbilde zu sehen. Durch geringes Neigen des kleinen Spiegels um seine Horizontalachse kann man nun von der Hinterfläche der pars laryngea pharyngis an bis zur Bifurkation von jedem Theil der Vorderfläche der hinteren Wand eine en-face-Ansicht bekommen. Bei manchen Kranken kann man den Doppelspiegel sehr tief unten im Pharynx einsetzen, und wenn dann bei diesen der Kehldeckel sehr aufrecht steht, kann man den kleinen Spiegel auch so tief stellen, dass er unter dem Kehldeckel steht. Man erhält in diesem Falle die am besten beleuchteten Bilder, weil, wenn der kleine Spiegel höher steht, immer ein Theil des Lichtes durch ihn in den grösseren Spiegel einzufallen verhindert wird. Steht der Kehldeckel sehr tief, so sieht man natürlich nichts; ich habe aber öfters, indem ich mit der vorderen, nicht spiegelnden Fläche (*B*) des kleinen Spiegels den Kehldekel in die Höhe hielt, ganz gute Bilder der Vorderwand im oberen und der Hinterwand im unteren grösseren Spiegel bekommen. Dass die Handhabung des Spiegels nur für geübtere Laryngoskopiker leicht möglich, ja sogar bei vielen empfindlicheren Kranken bei den ersten Untersuchungen nicht durchführbar ist, habe ich erfahren."

In seinen Vorlesungen über Kehlkopfkrankheiten, I. Lieferung, 1887, p. 36, gedenkt Schrötter auf Grund privater Mittheilungen einer Zweispiegelmethode von Rauchfuss. Nach genauerer Information, welche mir dieser Autor mit höchst dankenswerther Bereitwilligkeit zu Theil werden liess, vermag ich darüber Folgendes mitzutheilen. Schon seit dem Jahre 1862 benützt Rauchfuss zur genaueren Betrachtung gewisser Kehlkopfregionen, so der „unteren Stimmbandflächen, der medialen Taschenband- und Sinusabschnitte, der hinteren Larynxwand" runde (Durchmesser 8—10 mm) oder ovale (Durchmesser 8 zu 10 mm), sehr fein polirte Stahlspiegelchen, welche an einem biegsamen, nach Art der Kehlkopfsonde gekrümmten Drahte unter einem Winkel von 45° befestigt und dabei nach vorn, hinten, rechts oder links gerichtet sind. Der nach hinten schauende Spiegel ist speziell für die Untersuchung der hinteren Larynxwand bestimmt. Er wird, wie die andern, in den Larynx selbst eingeführt, während im Rachen der gewöhnliche Kehlkopfspiegel sich befindet. Rauchfuss hat seine Methode seit 27 Jahren vielfach und mit gutem Erfolge angewandt und besonders bei Tuberculose der hinteren Larynxwand zuweilen überraschende Bilder erhalten. Fälle, die sich auf die angegebene Weise bei Anwendung von Cocain und intensiver Beleuchtung nicht untersuchen lassen, rechnet er zu den Ausnahmen. Der Einwand, dass man nur kleine Strecken übersehe, schwinde bei Uebung und Ausdauer, weil man die kleinen Spiegel im Kehlkopf hin- und herbewegen könne.

In analoger Weise wie Rauchfuss verfuhr (1887) Rosenberg, nur

erfand er eine besondere Einrichtung, welche erlaubte, den intralaryngealen Spiegel innerhalb des Kehlkopfes in zweckentsprechender Weise zu drehen. Dieser Spiegel (Fig. 3 *Sp*) war dreieckig und so klein, dass er in die Stimmritze gehalten oder durch dieselbe hindurch geführt werden konnte. Er stand in Verbindung mit einer vorn mit Gelenken und hinten mit steilen Schraubenwindungen versehenen Stange (Fig. 3 *B*), welche sich innerhalb einer entsprechend geformten und nach Art der Larynxsonde gebogenen Hülse (Fig. 3 *A*) befand. Ueber die Schrauben-

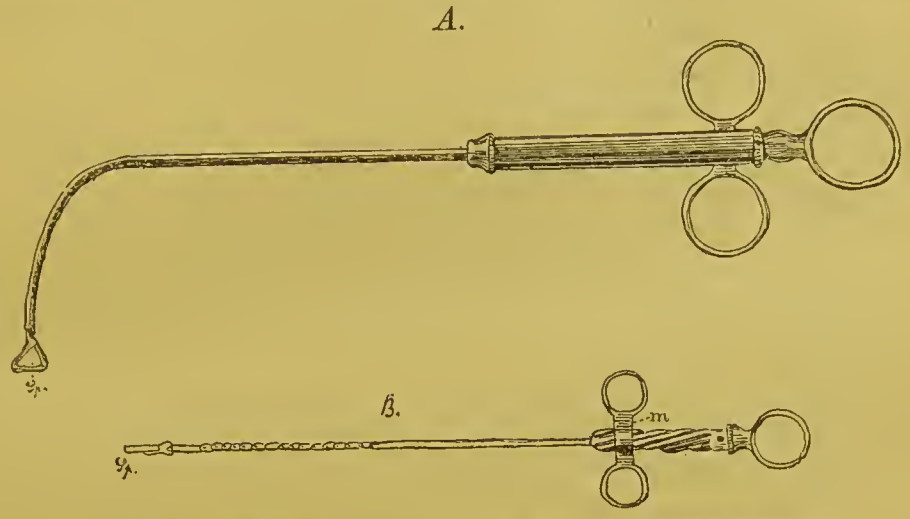

Fig. 3. Drehbarer, intralaryngealer Spiegel von Rosenberg.

gänge konnte innerhalb der Hülse eine Mutter (*m*) hin und her bewegt werden. Dieselbe hatte Verbindungsstücke mit zwei äusseren Ringen, die durch Schlitze in der Hülse ihre Führung erhielten. Auf diese Weise konnte die Mutter zwar vor- und rückwärts geschoben, aber nicht rotirt werden, versetzte vielmehr die Stange in Drehung, und zwar gerade so viel, dass der Spiegel aus der sagittalen in die transversale Richtung kam. Durch die besondere Form des vorderen Endes der Hülse erhielt aber der intralaryngeale Spiegel gleichzeitig noch eine zweite Bewegung, nämlich die aus der vertikalen in die horizontale Stellung. Somit steht er zuerst sagittal und vertikal, zuletzt quer und horizontal, nach halbvollendeter Bewegung aber schräg, d. h. schief von hinten oben nach vorn unten und mit dem einen Seitenrande höher als mit dem anderen. In dieser Stellung nun ist er nach Rosenberg „für die hintere Larynxwand eingestellt; bei Vollendung der Drehung spiegelt er die regio subglottica, die mit den bisherigen Untersuchungsmethoden ebenfalls selten zu Gesicht kam. Für den letzteren Zweck muss man selbstverständlich den Spiegel so tief einführen, dass er in seiner horizontalen Stellung unterhalb der Stimmbänder sich befindet, während er bei der Untersuchung der hinteren Kehlkopfwand nicht ganz so tief eingeführt zu werden braucht. Es ist wohl kaum nöthig, zu erwähnen, dass der Patient

Fig. 4.
Das Löri'sche Prisma.

für diese Untersuchung cocainisirt werden muss; ein zweites Erforderniss ist helles, intensives Licht“ [1]).

Sehr viel mit Doppelspiegeln hat sich Voltolini [2]) beschäftigt, aber, wie es scheint, mehr zu rhinoskopischen Zwecken, wenigstens konnte ich nirgends eine Bemerkung finden, welche sich auf seine Versuche der Doppelspiegeluntersuchung der hinteren Larynxwand bezöge, wiewohl er von dem Bedürfniss einer besonderen Methode zur Betrachtung dieser Region, wie aus seiner Empfehlung prismatischer Spiegel hervorgeht, durchdrungen war.

Ich selbst habe die laryngoskopische Untersuchung mit zwei Spiegeln neuerdings ebenfalls versucht; dabei verfuhr ich in etwas modificirter Weise, wie ich weiter unten auseinandersetzen werde (pg. 46).

Was die Verwendung prismatischer Spiegel zur Betrachtung der Hinterfläche der Kehlkopfhöhle angeht, so geschah dieselbe von Löri, Unna, Voltolini.

Mit Prismen, und zwar am besten gleichschenkligen, lässt sich nach Löri [3]) gut laryngoskopiren. Je nachdem man das Prisma hält, kann man sowohl die vordere als auch die hintere Wand des Larynx en face erblicken. „Ich habe“, sagt er, „diese Art der Laryngoskopie schon vielen Collegen demonstrirt. Die Benutzung des Prismas hat aber viel Nachtheile. Es giebt schlechter beleuchtete Bilder; es genügt die geringste Verrückung des Winkels, unter dem man das Prisma hält, um das Bild verschwinden zu lassen; es muss sehr dick sein, um nur etwas grössere Flächen auf einmal zu zeigen, und ist daher durch sein Volum für den Kranken lästig; doch hat es auch den Vortheil, dass man je nach der Grösse und dem Winkel des verwendeten Prismas dasselbe etwas weniger im Rachenraum nach rückwärts zu schieben braucht als den Türk'schen Kehlkopfspiegel.“

Das Unna'sche Prisma hatte auf dem Hauptschnitt folgende Gestalt:

---

1) Therapeutische Monatshefte, 1887, December; Tageblatt d. Wiesbadener Naturforschervers., p. 334.

2) Rhinosk. p. 128 und 169; Krankh. d. Nase, 1888, p. 50 u. ff.

3) Pester medic. chirurgische Presse, 1874, No. 25. Herr Löri hatte die Güte, mir seine Arbeit zugänglich zu machen, wofür ich ihm nochmals bestens danke.

Fig. 5.

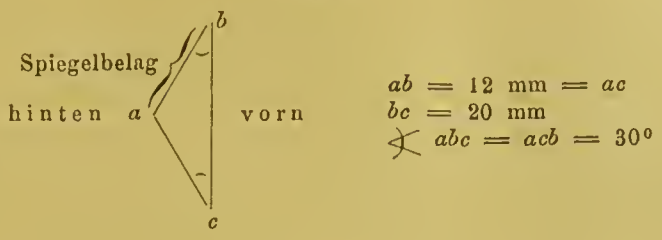

Dasselbe stellte also ein gleichschenkliges Dreieck von 12 mm Seiten- und 20 mm Basislänge dar. Die Höhe des Prismas betrug 12 mm, so dass demnach seine Seitenflächen Quadrate, seine Basis ein Rechteck war. Es wurde so in den Rachen gehalten, dass die Basalfläche möglichst senkrecht stand und mit ihrer unteren Kante dem Rande des Kehldeckels möglichst nahe kam. Die Seite *ab*, welche dabei nach hinten oben sah, war mit Spiegelbelag versehen. „Die von der hinteren Kehlkopffläche kommenden Strahlen" sagt Unna „treffen zuerst auf die untere Prismafläche (*ac*), dann im Prisma weitergehend, so schief, auf die vordere Prismafläche (*bc*), dass sie, hier total reflektirt, sich der oberen spiegelnden Prismenfläche (*ab*) zuwenden, und nun zum zweiten Male reflektirt, die vordere Prismenfläche durchsetzen und dem Beschauer sichtbar werden. — Man erhält auf diese Weise ein Bild der hinteren Kehlkopffläche von grösserer Ausdehnung und geringerer Verkürzung als durch die einfache Spiegelung, selbst bei bedeutender Vorlagerung des Spiegels nach dem harten Gaumen, wobei ausserdem eine ungewöhnliche Vorziehung des Kehldeckels nöthig wird." Als Mängel hebt Unna selbst Lichtschwäche und Farbenzerstreuung hervor [1]).

Voltolini aber betont mit Recht [2]), man müsse bei einem Prisma stets die der brechenden Kante gegenüberliegende Fläche (also *cb*) mit Spiegelamalgam belegen und die den brechenden Winkel bildenden Seiten zur Spekulirung benutzen. So könne die Farbenzerstreuung und Schwächung des Lichtes vollständig vermieden werden [3]). Zu Gunsten solcher prismatischen Spiegel hebt er hervor, dass sie nahezu die Doppelspiegel ersetzen, d. h. in einem Instrument

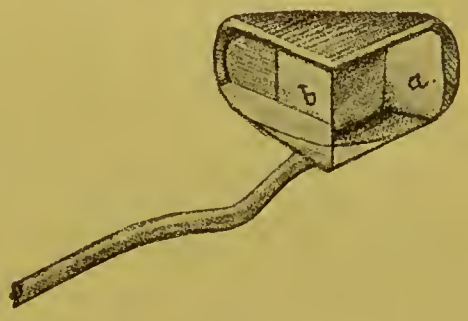

Fig. 6. Voltolini's Prisma.

1) Monatsschrift für Ohrenheilkunde, 1878, p. 40. „Ein neues Laryngoskop zur Untersuchung der hinteren Kehlkopfsfläche."

2) So wie er es angiebt, werden auch die Prismenspiegel bei allen optischen Instrumenten benützt.

3) Die Krankheiten der Nase, 1888, p. 67.

zwei Spiegel vereinen, „indem diejenigen Flächen, welche die brechende Kante einschliessen, den Lichtstrahl so brechen, als ob man Doppelspiegel angewendet hätte“. Er gebraucht spitz-, recht- und stumpfwinklige. „Mit einem der Prismen nun, in der Regel mit dem stumpfwinkligen, sieht man leicht jene Region, die man mit dem gewöhnlichen Spiegel nicht sieht, nämlich — — — im Larynx die hintere Wand desselben etwas mehr en face, während man mit dem gewöhnlichen Kehlkopfspiegel an der hinteren Larynxwand nur den oberen Rand zwischen den Giesskannenknorpeln sieht und höchstens noch ein wenig abwärts“ (p. 68 u. 69).

Durch Prismen modificiren wir nur etwas den Gang der Lichtstrahlen. Damit sind aber nicht alle Schwierigkeiten beseitigt, welche der Inspektion der hinteren Larynxwand entgegenstehen, wie wir bald sehen werden, sondern es bleiben noch ganz wesentliche bestehen. Die Maassnahmen, welche wir zu deren Ueberwindung ergreifen müssen, machen aber die prismatischen Spiegel überflüssig.

Es ist den Laryngologen kein Geheimniss, dass trotz aller Versuche der Autoren die Forderung nach einer allgemein anwendbaren, einfachen Methode zur Untersuchung der hinteren Larynxwand bis heute keineswegs befriedigt ist. Ich brauche nur auf die Bemerkung Schrötter's, eines der erfahrensten, hinzuweisen, der vor zwei Jahren in seinen „Vorlesungen über die Krankheiten des Kehlkopfes“ (p. 36) sagte, dass die Besichtigung dieser Stelle eine unvollkommene sei. Seitdem hat sich nichts geändert.

Ich werde im Nachstehenden die Schwierigkeiten genau festzustellen suchen und angeben, wie ihnen in wirksamer und befriedigender Weise begegnet werden kann.

Dabei schlage ich den umgekehrten Weg ein, den ich zur Lösung der Frage zurückgelegt habe, da in Wirklichkeit bei meinen Studien die Praxis der Theorie weit vorausgeeilt ist.

Schon seit Beginn meiner Thätigkeit in Freiburg wurden mir von den Herren Professor Dr. Kraske und Privatdocent Dr. Middeldorpf häufig Strumapatienten zugesandt mit der Bitte, über den Zustand der Luftröhre derselben Auskunft zu geben. Mit der jetzigen Methode der Tracheoskopie gelangte ich leider oft zu keinem positiven Resultate. Es entsprang daraus für mich eine bedeutende Anregung, zur Verbesserung dieser Methode beizutragen. So fand ich ein von dem gewöhnlichen etwas abweichendes Verfahren, welches mir in der überwiegenden Zahl der Fälle sehr interessante und befriedigende Aufschlüsse ergab[1]). Dabei machte ich im November vorigen Jahres (1888) die zufällige Beob-

1) Man vergleiche darüber meinen Vortrag auf der Heidelberger Naturforscherversammlung: „Eine allgemein anwendbare einfache Methode zur Untersuchung der hinteren Larynxwand und der Trachea“.

achtung, dass bei Anwendung der modificirten Untersuchungsart unter gewissen Umständen die hintere Larynxwand in vorzüglicher Weise zu Gesicht kam. Bei der seitdem betriebenen eifrigen, praktischen und theoretischen Ausbeute dieser Beobachtung sammelte ich die nachfolgenden Erfahrungen.

Wir haben bereits oben angeführt, dass die laryngoskopische Untersuchung der hinteren Larynxwand nur bei ruhiger Athmung vorgenommen werden kann. Dabei nun lässt sich der Kehlkopf am ehesten mit einem kurzen weiten Rohre vergleichen, an dessen oberer Oeffnung ein Deckel, die Epiglottis, vorn angebracht ist. Derselbe erweist sich meist als zu gross, d. h. er würde, ganz zugeklappt, den hinteren Rand der Oeffnung um ein kleineres oder grösseres Stück überragen. Ausserdem ist er bei verschiedenen Personen verschieden weit geöffnet, durchschnittlich mehr als zur Hälfte. In diesem Zustande ist das Kehlkopfrohr dem unteren Ende eines zweiten, weiten, winklig gebogenen Rohres, der Mundrachenhöhle, angefügt. Unsere Aufgabe lautet nun: An welcher Stelle der letzteren und unter welchem Neigungswinkel ist der Kehlkopfspiegel anzubringen, damit die hintere innere Fläche des Kehlkopfrohres, d. i. die hintere Larynxwand, gesehen werde?

Es ist klar, dass wir diese Frage theoretisch leicht lösen können, wenn uns die genaue Kenntniss der Lage und Form der Mundrachenhöhle und des Kehlkopfes sammt Epiglottis gegeben ist.

Da die Lage und Form dieser Theile von der Kopfhaltung des zu Untersuchenden wesentlich abhängen und sich mit der Veränderung dieser Haltung in entsprechender Weise ebenfalls ändern, so haben wir zunächst auf die Betrachtung der fraglichen Verhältnisse bei den verschiedenen Kopfstellungen, die für uns von Werth sind, näher einzugehen. Dabei bleibt jedesmal noch besonders zu berücksichtigen, dass auch das weite Oeffnen des Mundes, das Herausstrecken der Zunge, die tiefe Athmung, Bedingungen, die wir bei der laryngoskopischen Untersuchung fordern müssen, ebenfalls von Einfluss auf Lage und Form der Mundrachen- und Kehlkopfhöhle sind.

Von den möglichen Kopfhaltungen sind für uns wichtig die gewöhnliche gerade, die rückwärts- und die vorwärtsgeneigte. Am natürgemässesten wird es sein, zuerst auf die gerade näher einzugehen.

Die gerade Kopfhaltung.

Da es nicht möglich ist, alles Wissenswerthe am Lebenden mit genügender Genauigkeit festzustellen, so müssen wir auch die Befunde an

der Leiche berücksichtigen. Jedoch ist dabei ein gewisser Vorbehalt nöthig denn die Leiche zeigt die fraglichen Verhältnisse nicht genau so, wie sie sich beim lebenden, aufrecht sitzenden Menschen verhalten. Der Tonus der Muskeln und die Elasticität der Gewebe, welche den Kehlkopf beim Lebenden in seiner Lage erhalten, fällt weg. Er wird daher viel beweglicher und folgt je nach der Lage des Cadavers innerhalb gewisser Grenzen den Einflüssen der Schwere. Seine Hauptstütze gewinnt er durch die Halswirbelsäule, auf der er aufruht, wenn die Leiche in horizontaler Lage untersucht oder so behufs Anfertigung eines Sagittalschnittes zum Gefrieren gebracht wird. Von dem Grade der Krümmung der Vorderfläche der Halswirbelsäule hängt dann die Lage und besonders Neigung des Kehlkopfes zur Horizontalebene ab. Die Wirbelsäule hat aber bei horizontaler Lage des Körpers eine etwas andere Krümmung, sie ist gestreckter als beim Stehen und Sitzen, wo sie ihre Belastungskrümmungen in ausgesprochener Weise zeigt [1]) (vgl. Fig. 10). Wird beim Stehen und Sitzen eine möglichst gerade, militärische Haltung (mit zurückgezogenem Kinn) angenommen (die „vollkommener gerade“ von Türk), welche wir zur Grundlage unserer Betrachtung machen wollen, so ist dabei die Wirbelsäule so gestreckt, dass sie jedenfalls der Form bei Rückenlage am nächsten kommt. Es mag daher erlaubt erscheinen, die an in solcher Lage befindlichen Leichen gefundenen Verhältnisse des Larynx auf die sitzende und stehende Haltung des Körpers zu übertragen, wiewohl zweifelsohne gewisse Differenzen bestehen.

Sehr wesentliche ergeben sich bezüglich der Epiglottis und des vestibulum laryngis. Die erstere ist bei der Leiche dem Einflusse der speciell auf sie einwirkenden Muskeln entzogen und bezüglich ihrer Gestalt und Neigung ganz der durch den Tod möglicherweise veränderten Elasticität ihres Knorpels überlassen. Daher mag es kommen, dass sie mehr nach rückwärts und abwärts sinkt, wie Türk durch laryngoskopische Untersuchung von Leichen festgestellt hat [2]). Hinsichtlich der Beurtheilung der Epiglottisstellung an Sagittalschnitten in Rückenlage gefrorener Leichen ist noch ausserdem zu berücksichtigen, dass in dieser Position das ganze Gewicht der zurückgesunkenen Zunge auf dem Kehldeckel lastet und ihn noch mehr der hinteren Rachenwand nähert.

Die Seiten- und Hinter-Wand des supraglottischen Raumes haben bei der Leiche alle Spannung und jeglichen Halt verloren, weil die Aryknorpel nicht mehr feststehen, sondern eine leicht veränderliche Mittelstellung einnehmen. Von einer Entfaltung der pars arytaenoidea der hinteren Larynxwand kann dabei keine Rede sein. Der obere Rand der-

---

1) Vergl. Hermann v. Meyer, Die Statik u. Mechanik des menschlichen Knochengerüstes, 1873.

2) Klinik der Kehlkopfkrankh., p. 73.

selben ist zudem gerade wie die arycpiglottischen Falten nach dem Kehlkopfinnern abgesunken. Die Stimmbänder stehen mehr oder minder genähert, so wie es dem Gleichgewichtszustande der einzelnen mit ihnen verbundenen Theile bei horizontaler Lage der Leiche entspricht.

Wir werden aus den letztgenannten Gründen gut daran thun, nur den topographischen Befunden bei Leichenkehlköpfen einiges Gewicht beizulegen und bezüglich der Formverhältnisse der hinteren Larynxwand lediglich auf die pars cricoidea näher einzugehen, weil sie durch ihre Knorpelgrundlage eine auch bei der Leiche unveränderliche starre Form besitzt.

Ueber die Topographie des Kehlkopfes hat neuerdings K. Taguchi[1]) im Waldeyer'schen Institute an 35 männlichen und 33 weiblichen Leichen Untersuchungen angestellt. Bei Rückenlage der Leichen stiess er Nadeln an der Schildknorpelincisur sowie den unteren Rändern des Schild- und Ring-Knorpels senkrecht zur Wirbelsäule in diese ein. Auch standen ihm drei von Waldeyer angefertigte Sagittalschnitte durch gefrorene Leichen zur Verfügung. So fand er, dass der Kehlkopf beim Manne vom oberen Rande des fünften bis zum unteren Rande des siebenten, beim Weibe von der Bandscheibe zwischen viertem und fünftem bis zum oberen Rande des siebenten Halswirbelkörpers reicht. Die Differenz zwischen den Geschlechtern beruht darauf, dass die Halswirbelsäule sowohl als der Kehlkopf bei Männern durchschnittlich einen Centimeter länger ist als bei Frauen[2]).

Um einen Vergleich mit den beim Lebenden palpablen Beziehungen zwischen Larynx und den processus spinosi der Halswirbel zu haben, wäre es wünschenswerth gewesen, über dieselben Verhältnisse auch an der Leiche etwas zu erfahren. Versuchen wir für die Taguchi'schen Angaben mit Hülfe der Tafeln I A (Sagittalschnitt durch die gefrorene Leiche eines Mannes) und II (ebensolcher Schnitt durch die eines Weibes) von Braune[3]), welche die Verhältnisse mit grösster Naturtreue wiedergeben, die bezüglichen Dornfortsätze festzustellen, so ergiebt sich, dass der obere Rand des 5. Halswirbelkörpers beim Manne ungefähr der Gegend zwischen 5. und 6. Dornfortsatz, die Bandscheibe zwischen 4. und 5. Wirbel beim Weibe ungefähr der Region zwischen 4. und 5. Proc. spinos. entspricht, und der untere Rand des 7. Wirbelkörpers,

1) Beiträge zur topographischen Anatomie des Kehlkopfes, Archiv für Anatomie und Physiologie, Anat. Abtheil., 1889, p. 389.

2) Länge der Halswirbelsäule, senkrecht gemessen, bei Männern durchschnittlich 12,7, bei Frauen 11,7; Höhe des Larynx von der höchsten Stelle des Schildknorpelrandes bis zum unteren Rande des Ringknorpels beim Manne durchschn. 4,8, beim Weibe 3,8 cm.

3) Die Lage des Uterus und Foetus am Ende der Schwangerschaft 1872.

beim Manne in der Höhe des Zwischenraumes zwischen 7. Hals- und 1. Brust-Wirbeldornfortsatz, der obere Rand des 7. Wirbelkörpers beim Weibe etwas über dem Niveau des Dornfortsatzes dieses Wirbels liegt. Es ist klar, dass dies nur sehr bedingungsweise annehmbare Werthe sind.

Für die Lage der Ringknorpelplatte lässt sich nach TAGUCHI's Resultat annehmen, dass sie beim Manne dem 7. und beim Weibe dem 6. Halswirbelkörper gegenüberliegt. Ist sie höher als der Durchmesser eines solchen Körpers, dann wird sie auch noch in die be-

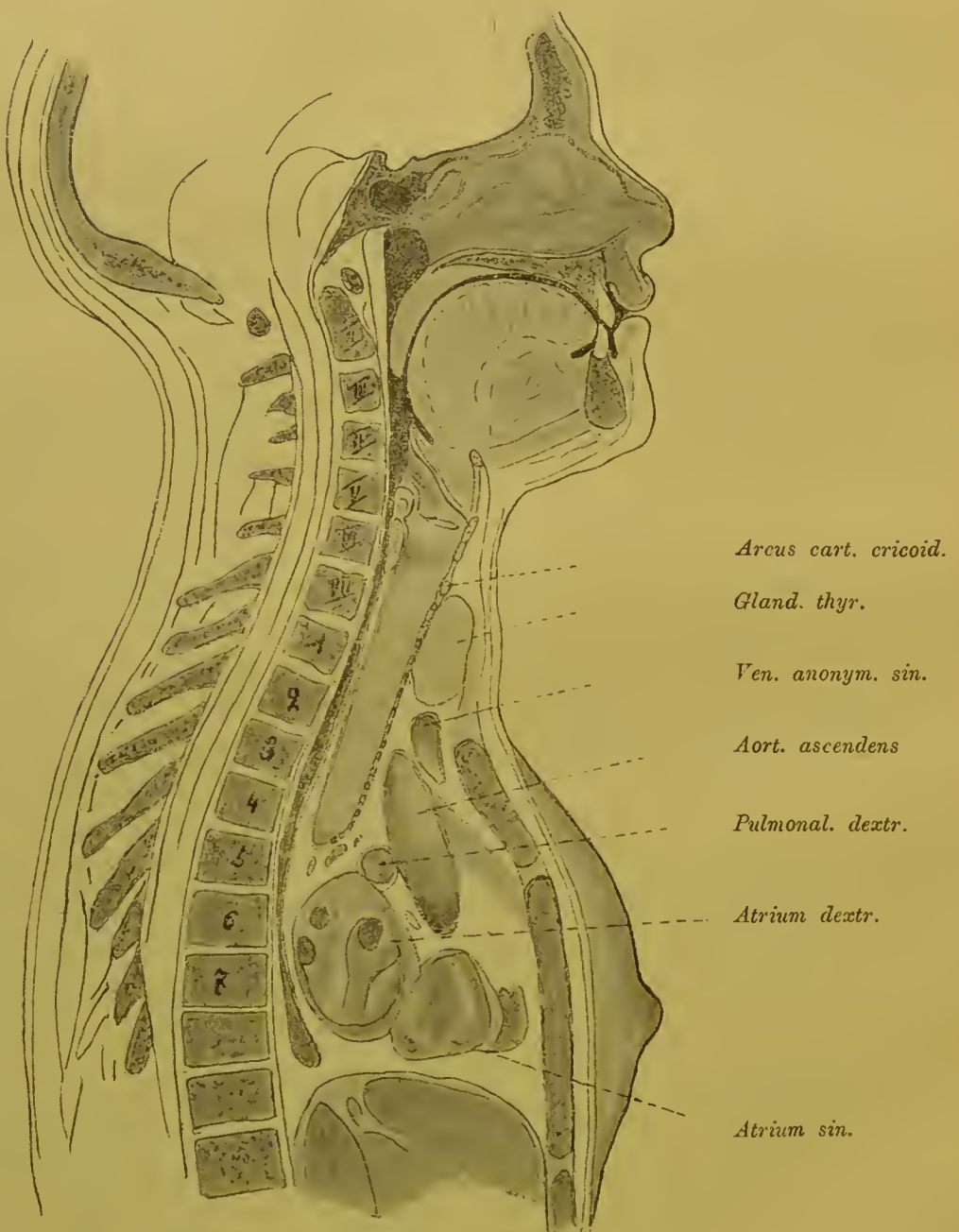

Fig. 7. Nach BRAUNE, Tafel II, Weib.

nachbarten Gebiete, und zwar speciell nach oben reichen, denn der untere Rand des Ringknorpelbogens, nach welchem Taguchi sich richtet, entspricht ungefähr dem unteren der Ringknorpelplatte. In der weiblichen Figur von Braune (vergl. unsere Fig. 7) sehen wir sie thatsächlich vor dem 6. Halswirbel liegen und noch auf dessen obere und untere

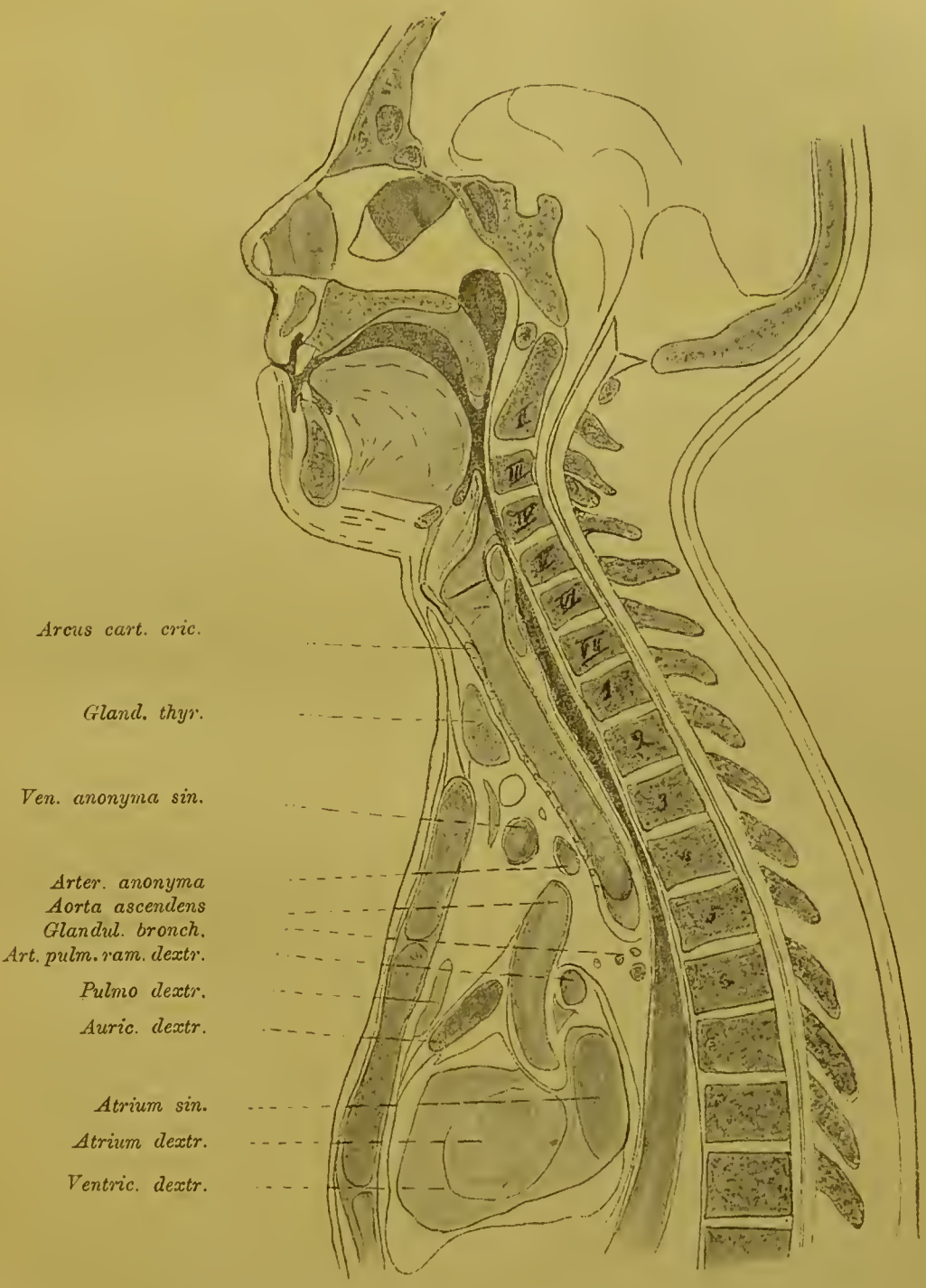

Fig. 8. Nach Braune, Tafel I A, Mann.

Bandscheibe sich erstrecken, in der männlichen ist sie besonders gross und etwas höher gelagert, als dem Durchschnitt entspricht; sie reicht von der Mitte des 5. bis zum oberen Drittel des 7. Cervicalwirbelkörpers. Zur bessern Verdeutlichung der beschriebenen Verhältnisse habe ich die beiden Braune'schen Figuren reproduciren lassen.

Bei Taguchi's Untersuchungen, gerade wie bei allen anatomischen Tafeln von Luschka [1]), Waldeyer [2]), Braune und anderen, ist nur Rücksicht auf die Verhältnisse bei geschlossenem Munde genommen. Dass aber das Oeffnen des Mundes und Herausziehen der Zunge, wie wir es bei der laryngoskopischen Untersuchung nöthig haben, für die Lage des Larynx nicht gleichgültig ist, zeigt uns, abgesehen von den Beobachtungen am Lebenden, eine Vergleichung der obigen Angaben mit den Befunden, welche sich aus einer Tafel von Türk [3]) ergeben, wo ein Sagittalschnitt durch einen Kopf, der bei offenem Munde und herausgezogener Zunge zum Gefrieren gebracht worden war, abgebildet ist. Leider giebt Türk nicht an, ob es sich um ein Weib oder einen Mann handelt. Immerhin liegt hier der Kehlkopf bedeutend höher, als in den von Taguchi bei geschlossenem Munde untersuchten Fällen [4]). Die Schild-

Fig. 9. Nach Türk (l. c. Tafel Fig. I).

1) Der Kehlkopf, 1871.

2) Medianschnitt einer Hochschwangeren.

3) Anleitung zur Laryngoskopie, Tafel Fig I, und Klinik der Kehlkopfkrankheiten, Tafel Fig. I.

4) Für die Incisur des Schildknorpels giebt er speziell an: beim Manne: 5. Halswirbelkörper oder Intervertebralscheibe 5—6, beim Weibe ebenfalls 5. Wirbel oder Scheibe 4—5.

knorpelincisur entspricht dem oberen Rande des 4., der untere Rand des Ringknorpelbogens dem unteren Rande des 5. Halswirbelkörpers. Die Prüfung der fraglichen Verhältnisse an einem grösseren Material von Leichen (in der Art, wie Türk verfuhr) dürfte von grossem Interesse sein.

An den Sagittalschnitten von Luschka, Waldeyer, Braune, Türk sieht man das laryngotracheale Rohr durchweg mehr oder weniger stark nach vorn geneigt verlaufen, ganz analog der Vorderfläche der Wirbelsäule auf der Strecke vom 3. Hals- bis 5. Brustwirbel, welche einen geraden (Fig. 8) oder leicht gebogenen (Fig. 7 u. 9), dabei aber nach vorn geneigten Verlauf hat. Es ist also auch der Larynx für sich allein bei aufrechter Körperhaltung nach vorn geneigt. Dies markirt sich deutlich in den Figuren 7 und 8, wo die Ebene der wahren Stimmbänder von hinten oben nach vorn unten gerichtet ist und die Durchschnitte von Schildknorpel und Ringknorpelbogen ebenfalls nach vorn geneigt erscheinen. Das letztere sieht man auch in Fig. 9 und in den Waldeyerschen Tafeln, während trotzdem die Stimmbänder horizontal oder, wie in Fig. 9, sogar etwas nach vorn oben verlaufen. Bezüglich der Ringknorpelplatte, deren Lage für uns das höchste Interesse hat, weil sie die der pars cricoidea der hinteren Larynxwand bedeutet, ist zunächst zu bemerken, dass sie der Vorderwand des Larynx oder besser einer durch die Schnittflächen von Schildknorpel und Ringknorpelbogen gelegten Linie keineswegs parallel verläuft. Ihr Durchschnitt convergirt vielmehr nach unten mit dieser Linie, so dass das Larynxlumen im Niveau des unteren Randes der Ringknorpelplatte enger ist als in dem des oberen Randes[1]). Dasselbe verjüngt sich deutlich conisch nach unten. Schon der Innenraum des Ringknorpels allein würde, überall zur Höhe der Platte vervollständigt, stets eine mehr oder weniger abgestutzte Trichterform zeigen. Nun kommt es noch darauf an, ob die Ringknorpelplatte den bezüglichen Halswirbeln dicht anliegt, wie in Fig. 7 und 9, oder nach unten zu von ihnen abweicht, wie in Fig. 8. Nach den Ergebnissen der Untersuchungen am Lebenden können wir diese Frage nicht entscheiden, weil diese Theile unserem Blicke entzogen sind. Möglicherweise ist das Verhalten in Fig. 8 nur ein Leichenbefund. Die Ringknorpelplatte müsste in diesem Falle, wenn sie der 5. und 6. vertebra cervic. dicht anläge, in viel ausgesprochenerem Grade nach vorne geneigt sein. Dadurch würde sich die Neigung des ganzen Larynx um ein Bedeutendes vermehren. In Fig. 7 und 9, welche wir allen Grund haben als normal anzusehen, weicht die lamina cartil. cric. von der senkrechten Stellung nur wenig

---

1) Diese Verhältnisse treten an unseren verkleinerten Figuren nicht so deutlich hervor wie an den Originalen.

ab, bei 7 etwas nach vorn, bei 9 ganz wenig nach hinten [1]). Die conische Gestalt des Kehlkopfes ist bei beiden nur mässig ausgeprägt. Immerhin ist seine Neigung nach vorn in Fig. 7, trotz der geringen Neigung der Ringknorpelplatte, eine ausgesprochene. In dem Türk'schen Falle, der uns besonders interessiren muss, weil er alle Bedingungen erfüllt, welche wir bei der laryngoskopischen Untersuchung fordern, steht der Larynx ungefähr senkrecht, wobei selbstverständlich bei seiner conischen Form seine vordere Wand etwas nach vorn, seine hintere etwas nach hinten geneigt ist. Es hängt dies von seiner höheren Lage ab und davon, dass die Halswirbelsäule in Fig. 9 einen gestreckteren Verlauf hat. Läge der Larynx vor dem 6. Wirbelkörper, wie in Fig. 7, dann müsste er noch etwas nach vorn geneigt sein.

Dass wir gut daran thun, dem Verhalten der pars supraglottica der hinteren Larynxwand an den Gefrierschnitten keinen Werth beizulegen, beweist uns namentlich Braune's Taf. II; denn hier hat sie eine beim Lebenden ganz unmögliche Lage entfernt von der hinteren Pharynxwand.

Bezüglich der Gestalt der Mundrachenhöhle bei geöffnetem Munde und herausgestreckter Zunge können wir uns an Fig. 9 unterrichten. Der Boden dieser Höhle bildet entsprechend der Form der herausgezogenen Zunge einen nach hinten stark convexen Bogen, der von vorn nach hinten ansteigend beginnt und zuletzt in die verticale Richtung umbiegt. Er würde sich direkt in die Vorderwand des Larynx fortsetzen, wenn nicht der Kehldeckel im Wege wäre. Die obere Wand der Mundrachenhöhle zeigt eine mehr oder minder starke Wölbung, deren Basis eine horizontale Richtung besitzt. Die hintere Wand verläuft annähernd vertikal und ist nur oben entsprechend der Vorderfläche des Epistropheus etwas nach rückwärts gebogen. Im Allgemeinen, können wir sagen, bildet das cavum pharyngo-orale bei gerader Kopfhaltung, offenem Munde, vorgestreckter Zunge ein weites, rechtwinklig geknicktes Rohr, dessen continuirliche Fortsetzung in die engere Kehlkopfröhre nur durch den Kehldeckel von vorn her unterbrochen wird.

Die an der Leiche gewonnenen Resultate lassen sich durch Untersuchungen am Lebenden nur theilweise controlliren, dagegen aber in vieler Hinsicht ergänzen, namentlich was die Formverhältnisse des Larynx angeht.

Betrachtet man einen mageren Menschen von der Seite bei gewöhnlicher aufrechter Kopfhaltung desselben, so kann man ihm die ausgesprochene Neigung des Larynx und oberen Trachealtheiles nach vorn geradezu an seinem Halse absehen, dessen vordere Grenzlinie schief von vorn oben nach hinten unten in das Jugulum zieht, wo sie durch den vorspringenden Sternalan-

---

1) In der Waldeyer'schen Tafel ist die lamina cricoidea ausgesprochen nach vorn geneigt.

satz des musc. sterno-cleido-mastoideus etwas verdeckt wird. Dieser Grenzlinie entspricht aber die Lage des Schildknorpels (den wir mit dem pomum Adami mehr oder minder vorspringen sehen), Ringknorpels und der oberen Trachealringe. Je nachlässiger die Haltung ist, desto schräger verläuft jene Linie, je strammer, militärischer, desto mehr nähert sie sich der senkrechten Richtung, namentlich wenn der Pat. das Kinn zurückdrängt.

Auch aus dem Verlauf der Nackenlinie, welcher im Wesentlichen von den Spitzen der processus spinosi bestimmt wird (namentlich bei mageren Personen), können wir auf die Vorwärtsneigung des laryngo-trachealen Rohres schliessen, wenn wir berücksichtigen, dass die Entfernung der Spitzen der Dornfortsätze von der Vorderfläche der Wirbelsäule von oben nach unten zunimmt.

Sucht man nun die Lage des oberen Schildknorpel- und unteren Ringknorpel-Randes dadurch zu bestimmen, dass man sich Horizontalebenen durch dieselben gelegt denkt und die Dornfortsätze herauspalpirt, durch oder zwischen welchen diese Ebenen verlaufen müssten, so ergiebt sich, dass der obere Schildknorpelrand bei gewöhnlicher aufrechter Kopfhaltung der Spitze des 5. oder 6., bei militärischer des 4. oder 5. processus spinosus cervicalis entspricht, während der untere Ringknorpelrand mit der Spitze des 7. Halswirbeldornfortsatzes bei gewöhnlicher Kopfhaltung oder der des 6.—7. bei militärischer in einer Höhe liegt. Die durch diese beiden Haltungen bedingten Differenzen erscheinen begreiflicher, wenn man sich auf beistehender Figur die Curven ansieht, welche die Vorderfläche der Wirbelsäule bei strammer, militärischer (Fig. 10 *A*) und bei gewöhnlicher, nachlässiger, aufrechter Haltung (*B*) beschreibt.

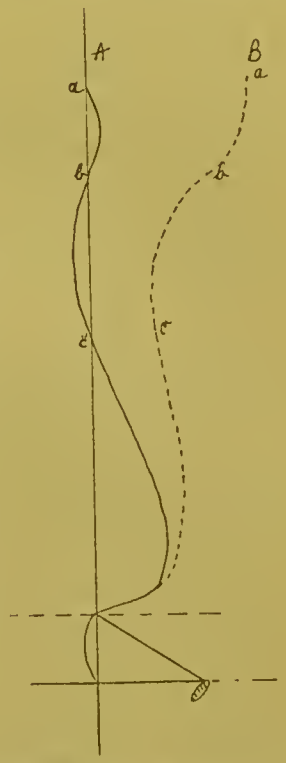

Fig 10. Vordere Mittellinie der Wirbelkörperreihe bei militäriseher (*A*) und bei nachlässiger (*B*) Haltung. *a* = Tubereul. atlant. anter., *b* = unterer Rand des 6. Halswirbels. (Nach H. v. Meyer, Statik u. Meehanik des menschl. Knoehengerüstes, 1873.)

Die Lageveränderungen beim Oeffnen des Mundes und Herausstrecken der Zunge ändern obige Resultate nicht wesentlich. Mit denen an der Leiche stimmen sie in der wünschenswerthesten Weise überein.

Ueber den Effekt des Mundöffnens und Zungeherausstreckens ist es am Lebenden leicht ins Klare zu kommen. An mageren Hälsen sieht man auf das deutlichste bei gerader Kopfhaltung, wenn man einen Theil des Larynx, z. B. den Ringknorpelbogen, und zugleich einen fest stehenden Punkt, z. B. den oberen Sternalrand,

ins Auge fasst, wie beim Oeffnen des Mundes der Larynx um ein ganzes Stück nach abwärts rückt. Die Grösse desselben ist individuell verschieden. Wird darauf die Zunge herausgestreckt, so fühlt man mit dem aufgelegten Finger bei manchen Personen deutlich, bei anderen kaum, wie der Ringknorpelbogen und anscheinend mehr noch der Schildknorpel sich heben.

Was die Form der Mundrachenhöhle angeht, so kann uns die Inspektion derselben beim Lebenden nicht mehr lehren, als schon oben gesagt ist.

Um weitere Aufschlüsse zu erhalten, müssen wir als letztes Hülfsmittel den Kehlkopfspiegel zur Anwendung bringen. Doch sind dieser Methode, wie wir sehen werden, in vielfacher Hinsicht Grenzen gesteckt. Wir werden sie namentlich zur Bestimmung der Stellung des Kehldeckels und der Lage der pars supraglottica der hinteren Larynxwand, sowie deren Verhältniss zur pars infraglottica zu verwenden suchen, da wir über diese bis jetzt noch keinen bestimmten Aufschluss erhalten haben.

Bezüglich der Stellung der Epiglottis ist es für uns von besonderem Werthe, den Abstand ihres freien Randes (oder, wenn der letztere gegen den Zungenrücken umgekrämpt ist, des am weitesten gegen die hintere Pharynxwand vorragenden Punktes) von der hinteren Rachenwand zu kennen, weil wir durch diese Passage hindurch unser Licht leiten müssen, wenn wir die einzelnen Theile des Larynx und speziell seine hintere Wand sehen wollen. Die Grösse des fraglichen Abstandes hängt von zwei Umständen ab, einmal von der Grösse des Kehldeckels, dann von dem Grade seiner Neigung: je grösser der Kehldeckel ist bei gleicher Neigung, desto näher reicht er an die hintere Pharynxwand heran; ebenso verhält es sich, wenn bei gleicher Grösse die Rückwärtsneigung stärker ist.

Nun können wir über die Entfernung zwischen Rachenwand und Epiglottis mit dem Spiegel nicht so ohne weiteres ein richtiges Urtheil gewinnen, sondern es bedarf dazu gewisser Vorbedingungen.

Die fragliche Entfernung wird gemessen durch einen vom Kehldeckelrande (oder dem prominentesten Kehldeckelpunkte) auf die hintere Pharynxwand gefällte Senkrechte. Diese letztere wird uns in ihrer richtigen Grösse erscheinen, wenn sie senkrecht zu unserer Blickrichtung verläuft. Wäre sie gegen dieselbe geneigt, dann würden wir sie unter kleinerem Gesichtswinkel sehen, das heisst verkürzt. Nun verläuft der dem Kehldeckel gegenüberliegende Theil der hinteren Pharynxwand bei gerader Kopfhaltung ungefähr vertikal (vergl. Fig. 7, 8, 9). Sehen wir also genau horizontal auf unseren unter 45° zum Horizont geneigt gehaltenen und an die Rachenwand angelegten Spiegel, dann fallen die reflektirten Strahlen senkrecht von oben in den Raum hinter der Epiglottis, und die die Grösse des Abstandes zwischen letzterer und der hinteren Rachenwand angebende Linie steht senkrecht auf dieser Richtung der

Strahlen. Im Bilde nimmt sich das so aus, dass wir die hintere Rachenwand genau horizontal verlaufen sehen, zugleich für uns die beste Kontrolle dafür, ob die Neigung des Spiegels auch 45° beträgt; die Epiglottis liegt in ihrem bestimmten Abstande über ihr. Wir können uns leicht von ihr eine Senkrechte auf die Rachenwand gefällt denken und deren Grösse taxiren. Würden wir bei Gleichbleiben aller dieser Umstände den Spiegel mehr neigen, dann würde in demselben Grade die Pharynxwand im Bilde schräg von vorn unten nach hinten oben verlaufen und eine in Gedanken auf sie gefällte Senkrechte würden wir perspektivisch verkürzt sehen. Bei steilerer Stellung des Spiegels dagegen würde die Hinterfläche des Rachens ganz aus unserem Bilde schwinden. Für unseren vorliegenden theoretischen Zweck ist es von Interesse, ein Maass für den Abstand zwischen Kehldeckel und hinterer Rachenwand zu besitzen. Verfahren wir, wie angegeben, so sind wir immer noch auf die Taxation angewiesen. Da der Kehldeckel bequem mit der Sonde erreichbar ist, suchte ich die fragliche Entfernung direkt zu messen. Dazu wurde die Sonde an der Spitze rechtwinklig nach vorn abgebogen, wobei das abgebogene Stück ungefähr die Länge erhielt, auf welche die zu messende Distanz taxirt war. Nach Einführung der Sonde nter Leitung des Spiegels brachte ich das abgebogene Stück zwischen Kehldeckel und hinterer Schlundwand in eine zu letzterer möglichst senkrechte Stellung und konnte so feststellen, wie viel die wirkliche Entfernung von der taxirten abwich. Auf solche Weise fand ich durch Untersuchung einer grösseren Anzahl von Individuen bei militärischer Kopfhaltung (zurückgenommenem Kinn), horizontalem Einblick und Spiegelhaltung unter 45°, dass in den Fällen, in welchen wir die Stellung der Epiglottis als sehr günstig bezeichnen, ihr Abstand von der Rachenwand 16—18 mm beträgt, bei günstiger 13—14 mm, bei weniger günstiger bis ungünstiger 8 mm und darunter bis zur Berührung mit jener Wand. Als Mittelstellung kann eine solche mit 1 cm Abstand gelten.

Mittelst des Kehlkopfspiegels kann man sich auch leicht über die Wirkung des Herausstreckens der Zunge weiter unterrichten. Führt man bei Ruhelage der Zunge den Spiegel ein und lässt die Zunge dann herausstrecken, so sieht man die Epiglottis ein ganzes Stück in die Höhe steigen und sich etwas von der dorsalen Pharynxwand entfernen. Zieht man dann noch an der Zunge, so lässt sich manchmal, nicht immer, eine geringe Steigerung des Effektes des Herausstreckens bemerken.

Welche Aufschlüsse giebt nun der Larynxspiegel über die Form- und Lageverhältnisse des Kehlkopfrohres selbst, bei gerader Kopfhaltung und gleichmässig tiefer Respiration? Wir müssten allgemein Bekanntes recapituliren, wollten wir auf die Beschreibung der ganzen Larynxform unter solchen Umständen näher eingehen; es soll daher

nur die uns hier speciell interessirende Hinterfläche des cavum laryngis näher besprochen werden.

Was die Form der pars cricoidea derselben angeht, so haben wir bereits auf anatomischem Wege darüber einiges erfahren, wir werden daher der pars arytaenoidea, sowie dem Verhältnisse beider Abschnitte zu einander unsere Hauptaufmerksamkeit widmen. Bemerkt sei, dass die Erfahrungen, von welchen ich bei dieser Besprechung ausgehe, sich nicht nur auf die Fälle stützen, wo die Spiegeluntersuchung der hinteren Larynxwand bei gerader Kopfhaltung leicht gelang, sondern auch auf die, in welchen ich dazu besondere Maassregeln ergreifen musste, von denen unten noch im Besonderen die Rede sein wird.

Fast in allen Kehlköpfen findet man unterhalb des Niveaus der hinteren Stimmbandenden eine mediane, mehr oder minder tiefe Grube, deren Grund, wie ich mich an der Leiche überzeugt habe, der Mitte des oberen Randes oder einem einige Millimeter tiefer gelegenen Punkte der Ringknorpelplatte entspricht.

Von oben her senkt sich die Schleimhaut der pars arytaenoidea nach dieser Stelle rasch ab, von unten her biegt die meist etwas gewölbte Innenfläche der Ringknorpelplatte nach dem Grunde der Grube sanft ein. Sie gehört somit theils der ersteren, theils der letzteren an. Da die Stelle ihres Fundus variirt, so sind diese Antheile individuell ver-

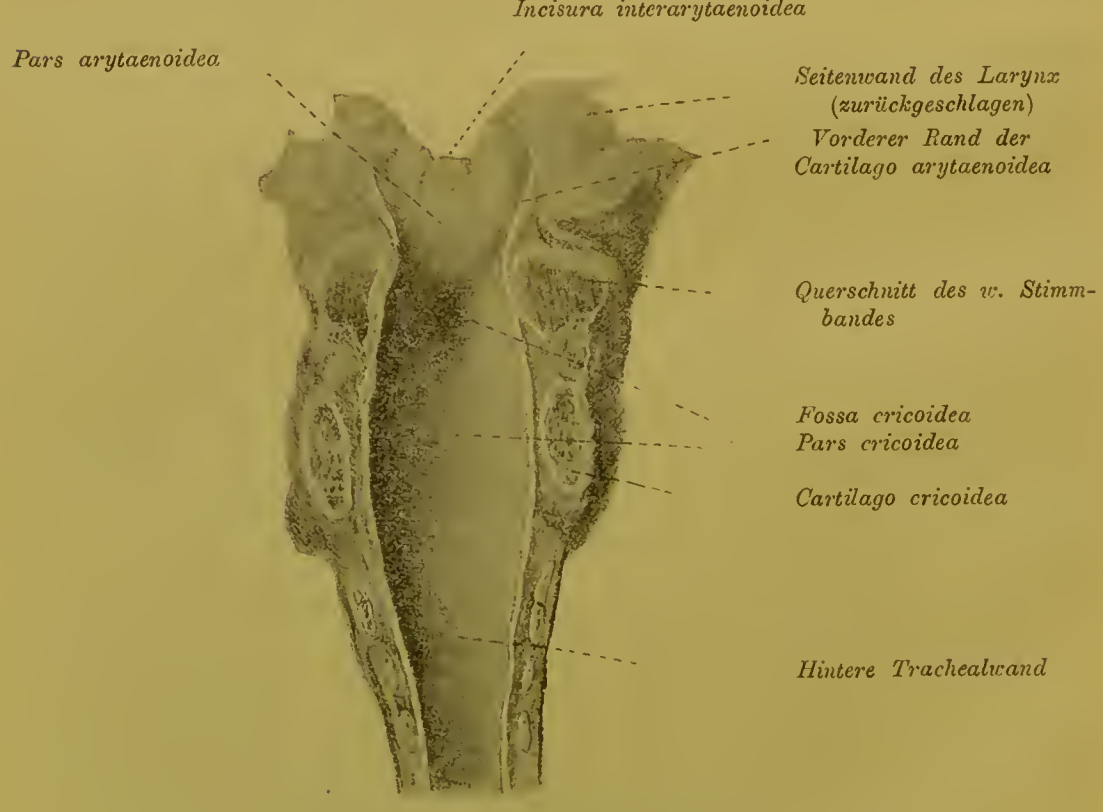

Fig. 11. Hintere Larynxwand (Hinterfläche der Kehlkopfhöhle).

schieden gross. Auch giebt diese Stelle die Grenze zwischen beiden nur dann genau an, wenn sie genau der Mitte des oberen Randes der Ringknorpelplatte entspricht. Die Grube ist auf den meisten Sagittalschnittfiguren des Kehlkopfes leicht zu erkennen, hat aber bisher keinen Namen erhalten, wesshalb sie fossa cricoidea getauft werden soll.

Der nach oben von ihr gelegene Schleimhautabschnitt zeigt sich bei tiefer Athmung straff und meist faltenlos, in vertikaler Richtung gerade oder mehr oder weniger stark nach vorn convex, in querer stets gerade, so dass dadurch im Vereine mit den Taschen- und Stimm-Bändern der obere Kehlkopfraum eine dreieckige, bezüglich fünfeckige Form erhält.

Die Innenfläche der Ringknorpelplatte, welche, wie bereits gesagt, ebenfalls in vertikaler Richtung leicht gewölbt sein kann, gegen die Trachea abzugrenzen, gelingt nur schätzungsweise. Man muss sich den vorn durchschimmernden Ringknorpelbogen und ersten Trachealring hinten ergänzt denken. Mitunter sah ich auch eine der Fossa cricoidea analoge Grube an dieser Stelle.

Blickt man in den günstigen Fällen, wo es bei gerader Kopfhaltung ohne besondere Umstände möglich ist, die ganze Hinterfläche des cavum laryngis zu sehen, über letztere hinweg, so gewinnt man bei manchen den Eindruck, dass die pars supra- und infraglottica in einer Ebene liegen, bei den anderen, dass diese Abschnitte einen sehr flachen, nach hinten offenen stumpfen Winkel zusammen bilden. Man kommt darüber am besten ins Klare, wenn man den Spiegel so stellt, dass man visirend über die pars arytaenoidea hinwegblickt; es erscheint dann die perspektivisch stark verkürzte pars cricoidea entweder in unserer Blickrichtung, oder sie fehlt ganz im Bilde, weicht also nach hinten von dieser Richtung ab.

Genau so muss es sich in den Fällen verhalten, wo wir überhaupt nur den supraglottischen Theil der hinteren Larynxwand zu Gesicht bekommen. Eine ungefähre Vorstellung über den Grad, um welchen unter solchen Umständen die Richtung der pars cricoidea von der der arytaenoidea abweicht, können wir uns machen, wenn wir, visirend über die letztere wegsehend, den Trachealring abzählen, der gerade noch von unserem Blick erreicht wird. Denken wir uns dann den fehlenden Theil des laryngotrachealen Rohres ergänzt, so ergiebt sich daraus der Verlauf der hinteren Trachealwand und pars cricoidea. Das zeigt uns nachstehendes Schema (Fig. 12). Wir würden in diesem Falle in der Richtung des Strahles *de* über den supraglottischen Theil der hinteren Larynxwand weg und von der vorderen Trachealwand das kleine, von *e* bis zum Ringknorpelbogen reichende Stück gesehen haben; demnach hätte sich das fehlende Stück des laryngotrachealen Rohres wie in Figur 12 verhalten müssen. Es ist klar, dass der Winkel α um so kleiner sein muss, je weniger, um so grösser, je mehr wir bei dieser Art der Untersuchung von der vorderen Wand der Luftröhre zu Ge-

sicht bekommen. Wir werden weiter unten sehen, wie es in solchen Fällen, sowie der grossen Zahl derer, welche eine Inspektion der pars supraglottica unvollständig oder gar nicht zulassen, durch besondere Maassregeln gelingt, die pars cricoidea direkt zu sehen und sich von ihrer winkligen Stellung zur pars arytaen. unmittelbar zu überzeugen.

Um die Richtung der hinteren Larynxwand zur Vertikalebene bei gerader, militärischer Kopfhaltung zu bestimmen, gehen wir zunächst wieder von den Fällen aus, welche in genannter Haltung eine Inspektion der fraglichen Gegend ohne besondere Schwierigkeiten zulassen. Wir geben unserem Spiegel eine Neigung von 45° (siehe oben) und betrachten und beleuchten ihn in horizontaler Richtung. Dabei stellt sich zunächst heraus, dass von den genannten Patienten unter diesen speciellen Bedingungen nur ein Theil einen Einblick in den Larynx zulässt, während bei den anderen der Kehldeckel den Kehlkopfeingang ganz zudeckt oder nur ein kleines Stückchen des hinteren Kehlkopfraumes frei lässt. Es bleibt uns also nur eine beschränkte Zahl von Fällen zum bequemen Studium übrig. Was nun die Deutung der laryngoskopischen Befunde bezüglich der Verlaufsrichtung der hinteren Larynxwand angeht, so ist daran festzuhalten, dass dieselbe, wenn sie vertical verläuft, unter den vorliegenden Untersuchungsbedingungen im Bilde horizontal erscheinen muss, d. h. perspektivisch so verkürzt, als wenn der Blick visirend über sie hinweg streifte. Es haben sich nun folgende Variationen ergeben:

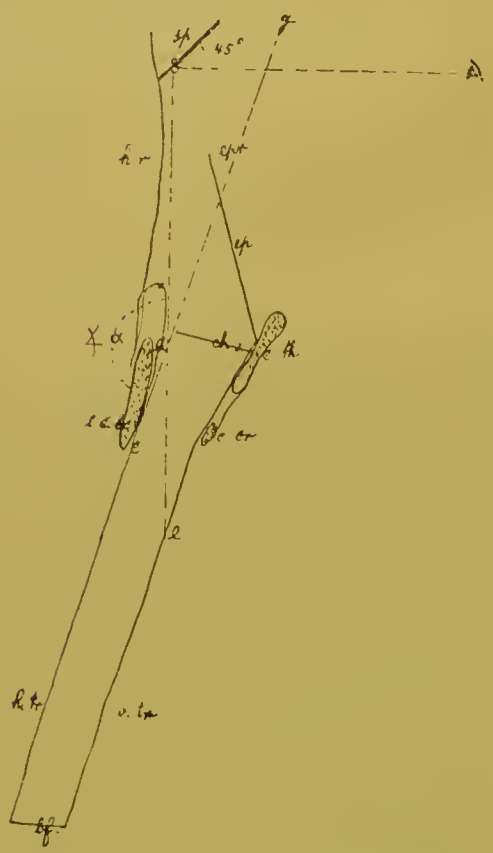

1. Die hintere Larynxwand wird unter den gegebenen Umständen ganz gesehen und ihre beiden Abschnitte in gleicher Ebene. Dabei erscheint sie:

a) etwas en face

b) stark verkürzt; der Blick streift flach über sie weg.

Fig. 12. Schema eines Sagittalschnittes durch Kehlkopf und Luftröhre. *sp* = Kehlkopfspiegel, *hr* = hintere Rachenwand, *ep* = Epiglottis, *epr* = Epiglottisrand, *ch. v.* = wahres Stimmband, *c. th.* = Schildknorpel, *c. cr.* = Ringknorpel, *l. c. cr.* = Ringknorpelplatte, *h. tr.* = hintere Trachealwand, *v. tr.* = vordere Trachealwand, *bf* = Bifurkation, von *a—c* = hintere Larynxwand, von *a—b* = pars arytaenoidea, von *b—c* = pars ricoideae, $\sphericalangle \alpha = \sphericalangle abc$ = Winkel zwischen beiden.

Daraus ergiebt sich, dass sie im ersten Falle etwas nach rückwärts geneigt, im zweiten vertikal verläuft. Zur Erläuterung mögen nachstehende Schemata dienen.

Fig. 13 a.

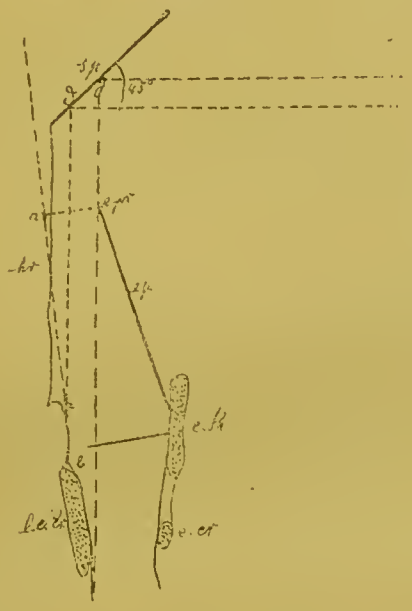

Fig. 13 b.

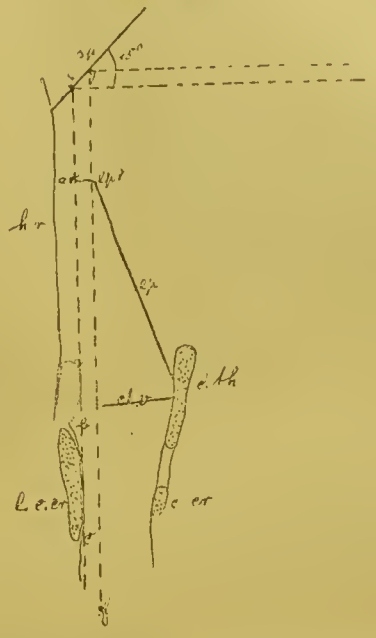

2. Der supra- und infraglottische Theil liegen nicht in einer Ebene, der erstere wird mehr en face, der letztere unter äusserster perspektivischer Verkürzung gesehen. Demnach verläuft die pars arytaenoidea etwas nach hinten oben, die pars cricoidea vertikal. Beide bilden einen flachen stumpfen Winkel zusammen.

Fig. 14.

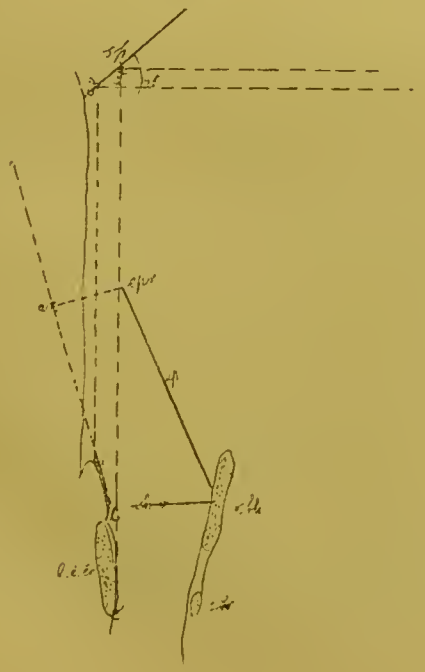

Fig. 15.

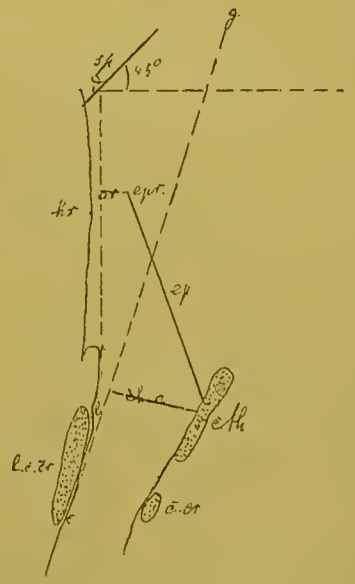

3. Die pars arytaenoidea wird verkürzt gesehen, verläuft also vertikal, die pars cricoidea bleibt unsichtbar, muss demnach von der Vertikalen nach hinten abweichen, d. h. nach vorn geneigt sein (vergl. Fig. 15).

4. Man sieht, obgleich der Kehldeckel in keiner Weise hindert, von der ganzen hinteren Larynxwand nichts oder nur das kleine unwesentliche obere Stückchen, welches an die incisura interaryt. angrenzt und gewöhnlich nach vorn oder vorn oben sieht. Diese Gruppe umfasst die meisten Fälle. Es liegt auf der Hand, dass bei ihnen die ganze Hinterfläche des Kehlkopfraumes nach vorn geneigt sein muss. Dabei bestehen noch zwei Möglichkeiten:

Fig. 16.

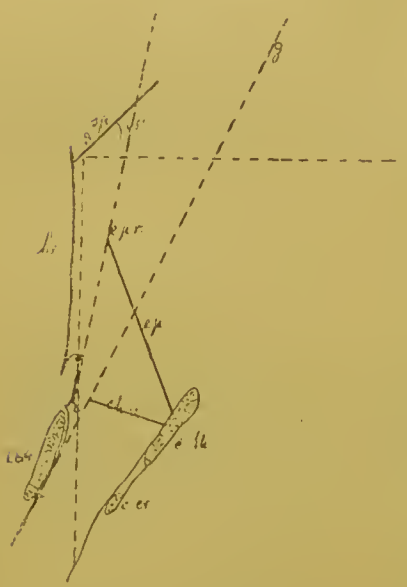

a) Der über und der unter der fossa cricoidea gelegene Theil befinden sich in einer Ebene.

b) Sie bilden einen stumpfen Winkel zusammen, so dass der untere stets stärker nach vorn geneigt ist als der obere.

In diese vier Gruppen lassen sich nun auch alle anderen Fälle unterbringen, welche wir oben ausgeschlossen haben, auch die, welche bei gerader Kopfhaltung eine Inspektion des fraglichen Gebietes nicht zuliessen. Davon überzeugt man sich, wenn man bei allen consequenter Weise während der Untersuchung die cocainisirte Epiglottis mit der Sonde hochzieht und an der Spiegelneigung von 45° sowie an der horizontalen Beleuchtung streng festhält. Auch von diesen Fällen sind die meisten der Gruppe 4 angehörig. Die Vorwärtsneigung der hinteren Larynxwand bildet demnach bei der geraden Kopfhaltung die Regel.

Nun liegt die Vermuthung nahe, dass der Grad dieser Neigung bei den verschiedenen Menschen individuellen Schwankungen unterliege. Durch die unten (p. 37) näher zu beschreibenden Untersuchungsmethoden ist es mir gelungen, in dieser Richtung weitere Aufschlüsse zu erlangen. Die verschiedenen Fälle der Gruppe 4 erforderten nämlich sehr verschiedene Spiegelstellungen, wenn man flach über die hintere Larynxwand wegsehen oder, was dasselbe bedeutet, das Licht in die Richtung der Ebene dieser Wand reflectiren wollte. Die genannten Spiegelstellungen unterschieden sich aber wesentlich dadurch voneinander, dass sie die Lichtstrahlen bald mehr, bald weniger schief von vorn oben nach hinten unten dirigirten. Darnach war es also ein Leichtes, zu beurtheilen, ob die hintere Larynxwand in einem Falle mehr oder weniger stark nach vorn geneigt war. Ich fand die stärkeren Grade der

Vorwärtsneigung ziemlich häufig. In der weiteren Verfolgung dieser Frage ist es mir sogar gelungen, den Neigungswinkel der Hinterfläche des cavum laryngis im Einzelfalle annähernd zu bestimmen, worüber ich unten (p. 43) ausführlich berichten werde.

Erwähnt sei noch, dass die Maassregeln, über welche wir verfügen, nicht in jedem Falle bei gerader Kopfhaltung und hochgezogenem Kehldeckel die Betrachtung der hinteren Larynxwand erlauben. Entweder stehen äussere Hindernisse im Wege, oder es gelingt nicht, bei dieser Kopfstellung eine so schräg von vorn oben kommende Beleuchtung zu erzielen, wie sie für die Ueberwindung der starken Neigung jener Wand erforderlich wäre.

Nachdem ich die Verhältnisse des Kehldeckels und der hinteren Larynxwand gesondert geschildert habe, erscheint es mir noch nöthig, auf eine Beziehung beider zu einander näher einzugehen, welche für unsere weitere Betrachtung von Werth ist, nämlich auf ihren gegenseitigen Abstand, und zwar nicht den direkten, sondern den Abstand des Kehldeckelrandes von der Ebene der hinteren Larynxwand. Denkt man sich diese Ebene bis zum Niveau des Randes der Epiglottis verlängert und dann vom Epiglottisrande eine Senkrechte auf sie gefällt, so würde diese das Maass für den bezüglichen Abstand abgeben. Die Grösse desselben ist abhängig: einmal von der Grösse und Neigung des Kehldeckels, dann von der Richtung der Ebene der hinteren Larynxwand, bezüglich derjenigen ihrer pars arytaenoidea und cricoidea, sofern dieselben einen Winkel zusammen bilden. Es wird darauf ankommen, ob die fraglichen Ebenen nach rückwärts oder vorwärts geneigt sind oder vertikal verlaufen. Denn wenn r den Epiglottisrand (in Fig. 17) bedeutet und ab die Hinterfläche des cavum laryngis, und rc die aus r auf ab gefällte Senkrechte, so genügt schon eine geringe Rückwärtsneigung von ab in die Lage a_1b, um die Entfernung rc zu rc_1 anwachsen zu lassen, gerade wie bei mässiger Vorwärtsneigung von ab, z. B. in der Richtung a_2b, der Abstand zwischen r und der Ebene a_2b, nämlich rc_2, bedeutend kleiner wird als rc. Ist ab noch mehr nach vorn geneigt (a_3b), so besteht gar kein Abstand mehr von r in positivem Sinne. Es ist klar, dass der Ausschlag bei r eine um so grössere Differenz ergeben muss, je weiter r von a entfernt ist, d. h. je höher der Rand des Kehldeckels über dem oberen Rande der hinteren Larynxwand gelegen ist.

Fig. 17.

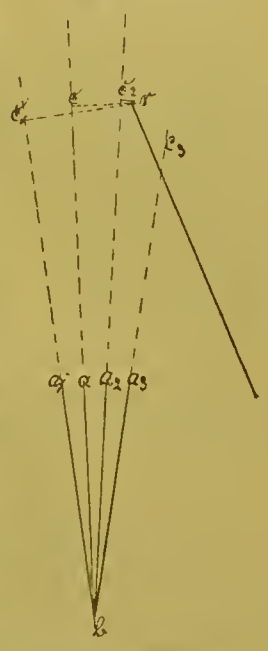

Die Möglichkeit, die fragliche Entfernung beim Lebenden zu messen, ist gegeben, sofern es gelingt, den Kehlkopfspiegel so einzustellen, dass

man gerade visirend über die ganze Hinterfläche des Kehlkopfinneren (vorausgesetzt dass sie in einer Ebene liegt) hinwegsieht. Dasselbe gilt für die pars aryt. und cricoidea gesondert, wenn beide in verschiedenen Richtungen verlaufen. Hinsichtlich der letzteren wird man übrigens höchst selten in diesen Fall kommen; ihre Ebene schneidet meist die Epiglottis. Hat man also seinen Spiegel in der angegebenen Weise eingestellt, dann lässt sich der senkrechte Abstand des Kehldeckelrandes von der Visirrichtung leicht taxiren oder mit der vorn rechtwinklig abgebogenen Sonde in analoger Weise bestimmen, wie wir das zur Messung des Abstandes zwischen Epiglottisrand und hinterer Rachenwand gethan haben (vergl. Fig. 13 b u. 15). Es handelt sich meist um kleine Maasse; so habe ich bei einer leicht nach vorn geneigten hinteren Larynxwand 2, bei einer mässig rückgeneigten 7 mm gefunden. Besteht eine ausgesprochenere Rückwärtsneigung der in Betracht kommenden Flächen, was selten der Fall ist, so kann die nöthige Spiegeleinstellung leicht unmöglich werden, wie eine Betrachtung der Figuren 13 a und 14 lehrt. Unmöglich wird sie in der grösseren Zahl der Fälle dadurch, dass der Kehldeckel schon die Ebene der pars arytaenoidea schneidet.

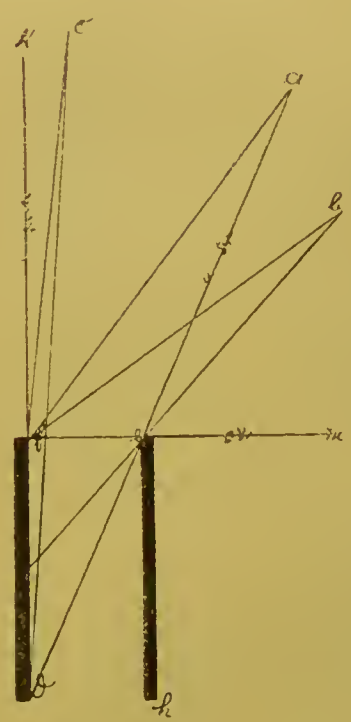

Fig. 18. *fd* und *eh* sollen den Längsschnitt eines Rohres darstellen.

Damit können wir das Kapitel der Lage und Formverhältnisse des Mundrachen- und des Kehlkopf-Rohres bei gerader Kopfstellung schliessen. Die Vorbedingungen für die laryngoskopische Betrachtung der hinteren Larynxwand bei dieser Stellung sind uns jetzt gegeben. Es wird uns daher leicht sein, darnach den speziellen Untersuchungsmodus festzustellen.

Wenn wir den Innenraum eines aufrecht stehenden Rohres betrachten wollen, und zwar speziell dessen Hinterfläche, so sehen wir selbstverständlich von vorn oben hinein, und zwar zweckmässigerweise weder zu sehr von vorn (z. B. aus *b*), damit uns die vordere Wand des Rohres nicht einen unteren Abschnitt der Fläche (*fd*) verdecke, noch zu sehr von oben (z. B. aus *c*), weil uns dieselbe dann zu viel im Profil erscheint, was die genauere Betrachtung ihrer Einzelheiten erschweren würde. Wir wählen daher am besten eine Stelle im Raume, von der aus wir die fragliche Gegend am meisten en face und doch noch in ihrer ganzen Ausdehnung vor uns haben. Diese Bedingungen werden von allen in der Richtung *ad* gelegenen Punkten erfüllt. Diese Richtung wird bestimmt durch eine vom unteren

Ende der Hinterfläche (*d*) durch den vorderen Rand der Rohröffnung (*e*) gelegte Gerade.

Haben wir zugleich auch noch die Aufgabe, vermittelst eines Hohlspiegels die Wand *df* zu beleuchten, dann werden wir diesen ebenfalls am besten in der Richtung *ad* anbringen und so stellen, dass er das Licht an *e* vorbei auf die ganze Fläche *fd* lenkt. Den Strahl, der genau die Richtung *aed* einschlägt, wollen wir den unteren Grenzstrahl nennen. In analoger Weise soll ein Strahl *kf* in der Ebene der Fläche *fd* hinterer Grenzstrahl, ein anderer, von *f* aus am Rande *e* der vorderen Wand vorbei ziehender (*fm*) oberer Grenzstrahl heissen. Die beiden letzteren haben insofern Interesse, als sie das Gebiet begrenzen, von dem aus überhaupt etwas von der hinteren Innenfläche des Rohres gesehen werden kann.

Wird das letztere zum Horizonte geneigt, so ändert sich in den angegebenen Verhältnissen nichts Wesentliches, es bekommen nur die Grenzstrahlen eine entsprechend grössere Neigung zur Horizontalebene; so wird zum Beispiel der untere Grenzstrahl viel schräger von vorn oben nach hinten unten gerichtet sein.

Versehen wir das Rohr mit einem Deckel (Fig. 19), der in *e* sein Charnier hat und länger ist als der Durchmesser des Rohrlumens *ef*, so wird überhaupt erst ein Einblick möglich sein, wenn der Deckelrand einen gewissen Abstand von der Ebene *kd* hat. Die Lage des unteren und oberen Grenzstrahles wird eine wesentlich andere sein als im vorigen Falle, denn sie wird sich nunmehr nach der Lage des Deckelrandes zu richten haben, und zwar so lange, bis der Deckel über die Richtung *ea* bezüglich *em* hinaus geöffnet ist. Hat er ungefähr eine Mittelstellung, so verhalten sich die Grenzstrahlen wie aus beistehender Figur hervorgeht. Was uns dabei am meisten in die Augen fällt, ist die wesentliche Verkleinerung des Gebiets, von dem aus wir die Fläche *fd* überhaupt sehen können (*kf*—$m_1 f$), sowie die Unmöglichkeit, selbst in der Richtung des unteren Grenzstrahles $a_1 d$ mehr als ein starkes Profilbild von *fd* zu erhalten. Um eine vortheilhaftere Ansicht zu bekommen, müssen wir den Deckel weiter aufmachen.

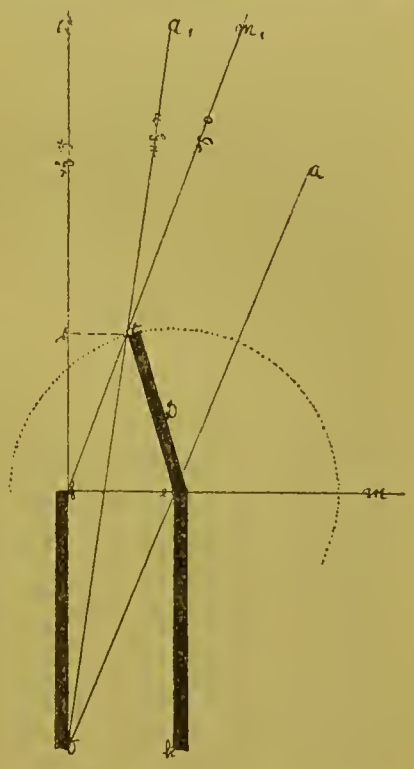

Fig. 19. *fd* und *eh* Durchschnitte der Wände eines Rohres, *D* dessen Deckel, *h. Gr.*, *u. Gr.* und *o. Gr.* = hinterer, unterer und oberer Grenzstrahl.

Denken wir uns nun das Rohr mitsammt Deckel am Ende eines zweiten viel weiteren, rechtwinklig geknickten Rohres angebracht, so wäre uns dadurch ein direkter Blick nach der Fläche *fd* unmöglich und wir müssten einen Spiegel verwenden, um sie uns zu Gesicht zu bringen. Es ergiebt sich aus dem oben Gesagten von selbst, dass dieser Spiegel in dem Gebiete zwischen hinterem und unterem Grenzstrahl und zwar möglichst in dem Bereiche des letzteren anzubringen und so zu neigen wäre, dass das Licht, welches wir mittelst unseres Reflectors auf ihn werfen, ungefähr in der Richtung des unteren Grenzstrahles reflectirt würde und so zu der fraglichen Fläche gelangte. Von dieser wiederum zurückgeworfen, würde es den umgekehrten Weg zum Auge zurücklegen. Wir würden dann in der Richtung unseres Blickes hinter dem Spiegel ein Bild der Wand *df* erhalten, welches sich, abgesehen von der Lageveränderung infolge der Spiegelung, perspektivisch zu uns verhielte, gerade als ob wir in der Richtung des unteren Grenzstrahles direkt in das (kleinere) Rohr (*dfeh*) hineingesehen hätten.

Dies ist der Grundplan, nach dem wir bei der Betrachtung der hinteren Larynxwand im Allgemeinen zu verfahren haben.

Die praktische Ausführung bei Anwendung der geraden, militärischen Kopfhaltung im Speziellen (der „vollkommener graden“ von Türk) hat noch mit den individuellen Verschiedenheiten bezüglich der Grösse und Neigung des Kehldeckels und der Form und Lage der Hinterfläche der Larynxhöhle zu rechnen. Bilden pars supra- und infra-glottica zusammen einen Winkel, so kommen für jede von beiden besondere hintere und untere Grenzstrahlen in Betracht, doch wird der untere der pars cricoidea der wichtigste sein, gerade wie er es dann ist, wenn beide Abschnitte in einer Ebene liegen. Insofern ist es nicht nöthig, beide Möglichkeiten gesondert zu betrachten.

Verläuft die ganze hintere Larynxwand ein wenig nach rückwärts geneigt oder vertikal, oder die pars arytaenoidea nach rückwärts und die cricoidea senkrecht, so ist der untere Grenzstrahl auch bei weitem Abstande des Epiglottisrandes von der Ebene der ganzen Wand bezüglich der pars cricoidea immer noch gegen das Gaumensegel und vornehmlich gegen dessen unteren Abschnitt gerichtet. Der Spiegel hat sich also selbst im günstigsten Falle nur wenig von der hinteren Rachenwand zu entfernen. Hat die pars supraglottica einen vertikalen und die infraglottica einen nach vorn geneigten Verlauf, oder ist die ganze, gerade oder winkelige hintere Larynxwand nach vorn geneigt, so hat zwar der Kehldeckel, wenn er kurz und wenig geneigt ist, manchmal noch einen genügenden Abstand von der Ebene der pars arytaenoidea, selten aber von der der pars cricoidea. Es ist also meist gar kein unterer Grenzstrahl der letzteren möglich. Hier, sowie bei ungünstigem Kehldeckelstand in der obengenannten Reihe der Fälle, muss mit der Sonde, eventuell mit einem gekrümmten Spatel die Epiglottis, wenn nöthig, sammt Zungen-

grund, so weit nach vorn gezogen werden, dass ein genügender Abstand von den Ebenen der beiden Abschnitte der hinteren Larynxwand geschaffen wird. Ziehen wir dann den unteren Grenzstrahl der pars cric., so trifft er mehr oder minder weit vor der klassischen Spiegelstelle den Gaumen, nämlich am vorderen Theil des Velum oder im hinteren, mittleren, selbst vorderen Gebiet des harten Gaumens, letzteres dann, wenn die Innenfläche der Ringknorpelplatte stark geneigt ist. Man vergleiche darüber die Figuren 20 und 21. In solchen Fällen hat dann der Spiegel ebenso weit nach vorn zu wandern und einen ungewohnten Platz einzunehmen. Man muss sich jedoch hüten, ihn zu weit nach vorn zu bringen, das heisst zu viel über die Richtung des unteren Grenzstrahles hinaus, weil sonst die unteren Abschnitte der hinteren Larynxwand und schliesslich diese ganz aus dem Bilde verschwinden. Dieser letztere Fall tritt dann ein, wenn die Stelle, wo der obere Grenzstrahl den Gaumen trifft, nach vorn überschritten ist.

Fig. 20. Mundrachenhöhle und Larynx im Sagittalschnitt. Epiglottis (*Ep*) und Zungengrund (*Zg*) mit dem Spatel (*Spt*) nach vorn gezogen. *h. Gr. p. ar.* = hinterer Grenzstrahl der pars aryt., *h. Gr. p. cr.* und *u. Gr. p. cr.* = hinterer und unterer Grenzstrahl der pars cricoidea, *o. Gr.* = oberer Grenzstrahl der hinteren Larynxwand.

Ist der Ort des Spiegels gegeben, so folgt daraus eine bestimmte Abgrenzung des Raumgebietes, von dem aus wir den Spiegel allein sehen und beleuchten können [1]). Dieselbe wird bedingt durch den Rand der oberen Schneidezähne [2]) und den Zungenrücken. Ziehen wir von einem bestimmten Punkte des Spiegels gerade Linien am Zahnrand und tangential an der Curve des Zungenrückens vorbei, so fassen beide den Raum zwischen sich, von dem aus allein der betreffende Punkt

1) Für das Sehen und Beleuchten setze ich stets voraus, dass es in derselben Richtung geschieht, was der Fall ist, wenn wir durch das Loch des Reflectors sehen.

2) Die Oberlippe lässt sich emporheben, wenn sie weiter nach abwärts reicht.

gesehen werden kann. Dieser keilförmige Raum wird um so grösser, je mehr der Spiegel am Gaumen nach vorn rückt, zugleich aber erstreckt er sich immer mehr in der Richtung nach unten, und dies am meisten, wenn sich der Larynxspiegel nahe hinter den oberen Schneidezähnen befindet. (Hier wird der Keil wieder ein wenig kleiner.) Das Studium der Figur 21 beweist die Richtigkeit dieser Angaben.

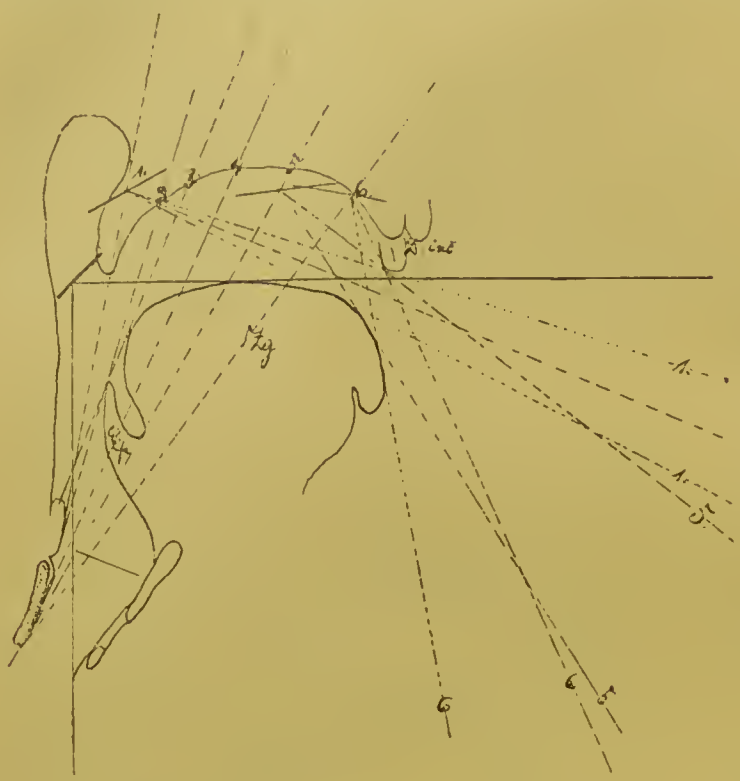

Fig. 21. 1, 2 und 3 = hinterer, oberer und unterer Grenzstrahl der pars aryt. bei der gezeichneten Kehldeckelstellung. Bei genügendem Vorwärtsziehen der Epiglottis und des Zungengrundes wäre 4 der hintere und 5 eventuell 6 der untere Grenzstrahl der pars cricoidea. Für 1, 5 und 6 sind die entsprechenden Blickräume gezeichnet.

Die vorgerückte Lage des Spiegels zwingt uns also, mehr von unten in den Mund des Patienten zu sehen. Zu diesem Zweck wird es nöthig, den Patienten je nach dem Verhältniss seiner Körpergrösse zu der unseren, höher sitzen oder stehen zu lassen, während wir selber eventuell sogar knieen müssen. Die Entfernung des Auges von dem Bilde kann dabei so gross werden, dass wir behufs zweckmässigerer Beleuchtung besser einen Hohlspiegel von mehr als der gewöhnlichen (20 cm) Brennweite, also etwa von 25 cm zu Hülfe nehmen.

Haben wir den Ort des Spiegels und eine bestimmte Blick- und Beleuchtungs-Richtung gewählt, so ist damit auch die Neigung des Spiegels vorgeschrieben. Wir werden ihn am zweckmässigsten so stellen, dass er auf der Halbirungslinie des vom unteren Grenzstrahl und der Blickrichtung gebildeten Winkels senkrecht steht, weil dann das in der Blickrichtung auf den Spiegel geschickte Licht in die Richtung des unteren Grenzstrahles reflektirt wird. Da es sich um einen (der Grösse der benützten Flamme entsprechenden) dicken Lichtkegel handelt, so wird auf diese Weise die ganze hintere Larynxwand mit Licht übergossen.

Wollen wir nun einen Patienten bei gerader Kopfhaltung nach dem

so gegebenen Plane untersuchen, so bringen wir zunächst den Spiegel in das hintere Rachengebiet und suchen uns die hintere Larynxwand einzustellen. Gelingt dies nicht, so rücken wir mit dem Spiegel unter beständiger Beobachtung des Spiegelbildes und allmählicher Abwärtsbewegung unseres Auges langsam am Gaumensegel nach vorn. Kommt uns dabei der Kehldeckel in den Weg, so wird derselbe cocainisirt und mit der Sonde hochgezogen. Genügt auch dies nicht, so gelangt ein abgebogener Zungenspatel zur Anwendung, mit dem zugleich eine kräftige Einwirkung auf den Zungengrund möglich ist. Rückt man dann mit dem Spiegel am Gaumen weiter, so findet man schliesslich eine Stelle, von der aus es gelingt, die ganze hintere Larynxwand zu übersehen.

Ich habe dies Verfahren, das Unna (soweit es die Vorlagerung des Spiegels und Hochhebung der Epiglottis betrifft) schon gekannt zu haben scheint, wie aus unserem oben (p. 13) wiedergegebenen Citate hervorgeht, praktisch an einer grossen Zahl von Patienten erprobt. Das leichte Gelingen gab mir einen Beweis für die Richtigkeit meiner Voraussetzungen und Schlussfolgerungen. Damit wäre also das von Türk angegebene Verfahren, über das wir oben berichtet haben, ich meine seine Untersuchung der hinteren Larynxwand bei gerader Kopfhaltung, um ein Bedeutendes erweitert. Die allgemeine Anwendbarkeit dieser Methode habe ich nicht durchgeprüft, weil ich bereits im Besitz einer noch einfacheren mich befand, bei der Cocain und Sonde viel seltener zur Anwendung zu gelangen hatten, welche sich daher für die Praxis mehr eignete. Immerhin mag man sich dieses Verfahrens bei gerader Kopfhaltung erinnern, wenn das andere bei vorgebeugter (siehe unten) in Folge irgendwelcher Hindernisse nicht regelrecht ausgeführt werden kann.

Die rückwärtsgebeugte Kopfhaltung.

Nachdem wir die aufrechte Haltung des Kopfes genau studirt haben, ist es uns leicht, den Veränderungen zu folgen, welche bei der Rückwärtsbewegung desselben eintreten. Was die Befunde an Sagittalschnitten durch in dieser Stellung gefrorene Leichen angeht, so steht mir darüber leider nur eine Figur von Türk zu Gebote. Die Anatomen haben sich selbstverständlich nicht mit diesem Thema befasst. Ich werde mich daher möglichst auf die Beobachtungen am Lebenden stützen, welche sich mit einer für unseren Zweck hinreichenden Genauigkeit anstellen lassen.

Die Neigung des Kopfes nach hinten geschieht im Atlanto-occipitalgelenke. Je weiter ein Theil vor oder hinter diesem Gelenke liegt, desto grösser ist seine Ortsveränderung bei dieser Bewegung. So wird, was den Unterkiefer angeht, das Kinn viel mehr nach oben geführt als der Kieferwinkel. Der Unterkiefer macht demnach eine radiäre Be-

wegung, nach deren Vollendung er eine schräge, von vorn oben nach hinten unten gerichtete Lage einnimmt. Theile, die mit ihm in Verbindung stehen, müssen ihm in entsprechender Weise folgen, so der Larynx, der von ihm nach oben gezogen wird, und zwar vorn bedeutend mehr als hinten. Man kann dieses leicht sehen und fühlen. Lässt man darnach den Mund öffnen, so bewegt sich der Kehlkopf wieder etwas nach abwärts, entsprechend der dabei stattfindenden Senkung des Unterkiefers.

Bei der Rückwärtsbeugung des Kopfes ändert aber auch die Halswirbelsäule ihre Lage und Krümmung. Sie bewegt sich im Ganzen mehr nach hinten und vermehrt bedeutend ihre schon bei gerader Haltung vorhandene Convexität nach vorn. Ausser am Lebenden überzeugt man sich auch bequem davon durch Vergleichung der beifolgenden Figur von Türk [1]) mit der entsprechenden bei grader Kopfhaltung (unsere Fig. 9).

Fig. 22. Nach Türk (Tafel Fig. II).

Man sieht dabei noch weiter, dass vorzugsweise der 1.—3. Halswirbel durch ihr starkes Nachhintengeneigtsein zum Zustandekommen der vermehrten Convexität beitragen, während der 5.—7. ebenso wie die oberen Brustwirbel sich nur etwas mehr aufrichten, so dass die Vorderfläche ihrer Körper sich mehr der Vertikalen nähert. Der 4. Halswirbelkörper nimmt noch ein wenig an der Rückwärtsbeugung der oberen drei Theil.

1) Praktische Anleitung zur Laryngoskopie, Tafel Fig. II, ebenso Klinik der Kehlkopfkrankheiten.

Wie ändert sich nun die Lage des Kehlkopfes zur Halswirbelsäule bei dem Nachhintenbeugen des Kopfes? Eine bestimmte Angabe darüber können wir jeweils nur für einen bestimmten Grad dieser Bewegung machen. Der Einfachheit halber wollen wir hier wie im Folgenden stets eine starke Rückbeugung ins Auge fassen. Eine, wie es scheint, die Grenze der Möglichkeit erreichende ist in der obigen Figur dargestellt. Wir sehen hier den Larynx (von der Schildknorpelincisur an bis zum unteren Rande des Ringknorpelbogens gerechnet) vom unteren Rande des zweiten bis zu dem des vierten Cervikalwirbels reichen. Danach müsste er sich um zwei Wirbelkörper über die von Taguchi angegebene Durchschnittshöhe bei gerader Kopfhaltung und geschlossenem Munde und um einen Wirbelkörper über seine Stellung bei grader militärischer Kopfhaltung, geöffnetem Munde und herausgezogener Zunge (vergl. Fig. 9) nach oben bewegt haben. Diese Annahme erhebt sich kaum über den Werth einer Vermuthung, da wir nicht wissen, wie sich der Larynx in Türk's Fall, Fig. 22, bei gerader Kopfhaltung verhalten hat. Was die Ringknorpelplatte angeht, so sehen wir sie in Fig. 22 dem 4. Halswirbel und der Bandscheibe zwischen diesem und dem 5. gegenüber liegen, während die pars arytaenoidea der hinteren Larynxwand sich bis zur Mitte des 3. erstreckt. Bei weniger forcirter Rückbeuge, wie wir sie zur laryngoskopischen Untersuchung verwenden, wird wohl die incisura interarytaenoidea höchstens die Bandscheibe zwischen 3. und 4. Halswirbelkörper erreichen. Die Dornfortsätze hat Türk nicht gezeichnet. Die Höhe des Larynx nach ihnen zu bestimmen, hat auch wenig Werth, weil sie sich bei der Rückwärtsbeugung des Kopfes nach abwärts bewegen und ausserdem zusammenrücken, so dass man danach kein Maass für das Emporsteigen des Kehlkopfes gewinnt. Ich habe daher beim Lebenden in dieser Hinsicht keine weiteren Prüfungen vorgenommen.

Wenn man den Kopf nach hinten beugt, ändert sich auch die Neigung des Larynx. Ein Blick auf den Hals von der Seite lässt das schon errathen, denn seine vordere Grenzlinie verläuft nunmehr vertikal oder nach hinten geneigt. Es muss also der Kehlkopf eine aufrechte oder rückwärts geneigte Lage einnehmen, wie z. B. in Fig. 22. Der Grund dafür ist nicht in der veränderten Gestalt der Vorderfläche der Halswirbelsäule zu suchen, denn der 4. Wirbelkörper, dem die Ringknorpelplatte bei forcirter Rückbeuge anliegt, ist auch dann nur sehr wenig nach hinten gedreht, wie wir gesehen haben (Fig. 22). Die Schildknorpelplatte wird vielmehr durch den Unterkiefer, und zwar vorn in der Medianlinie mehr als seitlich und hinten, emporgezogen, sie nimmt demnach eine schräge nach hinten gedrehte Lage ein. Dem Zuge von oben wirkt durch die Spannung der Weichtheile eine entsprechende Contraextension von unten entgegen. Auf den Ringknorpel übt die Trachea eine solche aus, und das auch wieder vorn mehr als hinten, wodurch

derselbe in seinem Gelenke mit dem Schildknorpel passiv gedreht wird. Der Bogen entfernt sich vom Unterrande der cartilago thyreoidea bis zur äussersten Anspannung des ligamentum conicum; die Ringknorpelplatte bewegt sich mit ihrem oberen Rande nach vorn, mit dem unteren nach hinten. Es verhält sich das Kehlkopfrohr daher so, als wenn es oben und unten gefasst und nach hinten geknickt worden wäre[1]). Nur die pars arytaenoidea der hinteren Kehlkopfwand zeigt ein davon etwas abweichendes Verhalten, wie wir noch sehen werden.

Für die Rückwärtsbeugung des supraglottischen Kehlkopfabschnittes spricht deutlich der Verlauf der Stimmbänder in Figur 22, welche schräg nach vorn oben anstatt, wie bei aufrechter Kopfstellung, nach vorn unten ziehen. Auch sehen wir die Schnittfläche des Schildknorpels vertikal und nicht nach vorn geneigt verlaufen. Der infraglottische vom Ringknorpel gestützte Theil des Larynx erleidet ebenfalls eine gewisse Drehung in der Richtung nach rückwärts, welche jedoch durch die in entgegengesetztem Sinne erfolgende Rotation dieses Knorpels in seinem Gelenke mit der cartilago thyreoidea entsprechend vermindert wird. Da diese Rotation durch das ligamentum conicum gehemmt wird, so kann sie die Wirkung der Zugkräfte, welche den Ringknorpel nach hinten zu drehen suchen, nicht aufheben. Schliesslich bleibt auch noch zu bedenken, dass die lamina cartilag. cric. durch das Rückwärtsbeugen des Kopfes beträchtlich emporgezogen wird und so aus dem Bereiche eines bei gerader Kopfhaltung vorgeneigten (des 6.) in das eines bei rückgebeugter Stellung vertikal stehenden (des 5.) oder leicht nach hinten geneigten (des 4.) Halswirbelkörpers gelangt, was ihre Aufrichtung befördern muss. Ihre bei gerader Kopfhaltung meist vorhandene Vorwärtsneigung wird also bei der fraglichen Bewegung des Kopfes unter den verschiedenen genannten Einflüssen allmählich vermindert. Die Platte nähert sich der vertikalen Stellung. Dabei bleibt es in den meisten Fällen (siehe unten), selbst bei stark zurückgebeugtem Kopfe. Forcirt man diese Bewegung oder handelt es sich um Fälle, die schon von Anfang an eine nur wenig vorgeneigte oder vertikale oder gar etwas rückgeneigte Stellung der Platte aufzuweisen hatten, so tritt das ein, was wir in Figur 22 sehen: die Ringknorpelplatte neigt sich ausgesprochen nach hinten; ja es kann so weit kommen, dass sie sich mit ihrem oberen Rande an den 4. Wirbelkörper anstemmt und unten von demselben abspreizt.

Der Kehldeckel führt beim Zurückbeugen des Kopfes dieselbe Be-

1) Türk sagt in seiner Klinik der Kehlkopfkrankheiten, p. 77: „Der oberhalb der Stimmritze gelegene Theil (das Ansatzrohr) des Kehlkopfes neigt sich mehr nach hinten, so dass der Winkel, den seine Achse mit der des unterhalb der Stimmritze gelegenen Kehlkopfabschnittes und der Luftröhre bildet, ein minder stumpfer wird, als dies bei gerade gestelltem Kopfe der Fall ist.“

wegung aus wie der Schildknorpel, das Zungenbein und der Zungengrund. Namentlich an seinem freien Rande muss seine Rückwärtsbewegung eine bedeutende sein. Dieselbe müsste zu einer Berührung mit der hinteren Rachenwand führen, wenn sich nicht die Halswirbel und speziell der Epistropheus ebenfalls stark nach rückwärts drehen würden (Fig. 22). Es ist a priori nicht möglich zu sagen, welche von beiden Bewegungen, die des Kehldeckelrandes oder die des 2. Cervicalwirbels, die ausgiebigere ist; man kann daher auch von diesem Gesichtspunkte aus, bevor man es spezieller untersucht hat, nicht sagen, ob der Abstand zwischen beiden gemäss der Differenz ihrer Ortsveränderungen sich vergrössert oder verkleinert. Türk nahm eine Vergrösserung desselben an und führte dafür noch folgenden Grund ins Feld: „Mit den Aesten des Unterkiefers entfernt sich zugleich die Zungenwurzel und der obere Abschnitt des Kehlkopfes, d. i. die Santorini'schen Knorpel, die aryepiglottischen Falten und der Kehldeckel etwas mehr von der hinteren Pharynxwand“ [1]). Die Triftigkeit dieses Grundes, was die Epiglottis angeht, liegt auf der Hand; es ist darnach also wahrscheinlich, dass sich der Abstand zwischen Kehldeckelrand und hinterer Schlundwand trotz der Rückwärtsneigung des ersteren vergrössert. Dies habe ich nun durch direkte Messungen mit der vorn rechtwinklig abgebogenen Sonde und unter Leitung des Kehlkopfspiegels in der That nachgewiesen; doch war die Vergrösserung, wenn überhaupt nachweisbar, eine recht geringe. Sie betrug 1—4 mm.

Noch hätten wir der Veränderungen im Bereiche der Mundrachenhöhle zu gedenken, welche bei der Rückwärtsneigung des Kopfes eintreten. Der bei gerader Kopfhaltung horizontale Theil dieser Höhle verläuft jetzt steil von vorn oben nach hinten unten, der vertikale dagegen von hinten oben nach vorn unten, entsprechend der Vorderfläche der drei oberen Halswirbelkörper. Während die Achsen beider früher einen rechten Winkel bildeten, bilden sie jetzt einen stumpfen. Aber der Rachenabschnitt nimmt auch an Länge ab, weil die Achse der Mundhöhle einen viel tieferen Punkt der hinteren Rachenwand trifft.

Das spezielle Studium der Form der hinteren Larynxwand mittelst des Kehlkopfspiegels bei rückgebeugtem Kopfe (nach unten genauer zu beschreibenden Methoden) ergiebt, dass die beiden Abschnitte der fraglichen Wand in der Mehrzahl der Fälle in einer Richtung verlaufen, und dass die pars cricoidea, wenn überhaupt, dann nur wenig aus der Richtung der pars arytaenoidea nach hinten abweicht d. h. einen sehr flachen, nach hinten offenen stumpfen Winkel mit derselben bildet. Nach unseren Erfahrungen bei der geraden Kopfstellung, sowie als nothwendige Folgerung aus den Ergebnissen unserer obigen Darstellung (der Lageveränderung des Larynx bei der Neigung des Kopfes nach hinten)

1) Klinik der Kehlkopfkrankheiten, p. 77.

hätte man gerade das Gegentheil erwarten sollen, nämlich dass sich die hintere Larynxwand an der oben erwähnten Knickung des Larynxrohres nach hinten in vollstem Maasse betheiligen und die Winkelbildung ihrer beiden Abschnitte zu einander bedeutend vermehren würde. Dabei ist aber ausser Acht gelassen, dass der von den Aryknorpeln gestützte Theil des Kehlkopfes, weil er nachgiebig ist und stets der hinteren Rachenwand fest aufliegt, seine Lage ausschliesslich von der Vorderfläche desjenigen Halswirbelkörpers vorgeschrieben bekommt, der ihm entspricht. Dies ist der 4., seltener und meist nur bei forcirter Rückwärtsneigung des Kopfes der untere Theil des 3. (vergl. Fig. 22). Der erstere ist bei einem so hohen Grade der Rückbeugung, wie ihn Figur 22 zeigt, leicht, der letztere etwas mehr nach hinten geneigt. Ist die Beugung weniger stark, so steht der 4. vertikal oder noch nach vorn geneigt. In diesem Falle wird sich also die pars arytaenoidea ebenso verhalten müssen, während sie in einem der Figur 22 entsprechenden, wo sie vom 3. Halswirbelkörper abhängig ist, wie dieser etwas nach hinten geneigt sein muss. Das vorige entspricht mehr dem, was ich über die Neigung der hinteren Larynxwand beim Lebenden festgestellt habe. Jedenfalls folgt aus diesen Erwägungen, dass die pars arytaenoidea durch die Wirbelsäule an einer stärkeren Lageveränderung gehindert wird. Daraus ergiebt sich in Verbindung mit dem über die Ringknorpelplatte Gesagten, dass die Richtungen beider bei der Zurückbeugung des Kopfes die Tendenz erlangen, einander gleich zu werden.

Die Bestimmung der Neigung der Hinterfläche des cavum laryngis zur Horizontalen ist bei der fraglichen Kopfhaltung mit besonderen Schwierigkeiten verknüpft. Alle Vereinfachungen, welche bei der Lösung derselben Frage bei der geraden Kopfstellung angewandt werden können, sind hier unmöglich. Es bleibt uns daher nur folgender Weg offen. Zunächst stellen wir bei der Untersuchung der hinteren Larynxwand unseren Spiegel so ein, dass wir im Bilde visirend über dieselbe wegsehen, oder besser gesagt, dass die Ebene der Wand in die Richtung unserer Sehachse zu liegen kommt. Dann bestimmen wir sowohl den Neigungswinkel unserer Sehachse als auch den des Kehlkopfspiegels zum Horizonte. Daraus können wir dann leicht berechnen, in welcher Weise ein in der Richtung der Hinterfläche der Kehlkopfhöhle auf den Spiegel treffender Lichtstrahl auf dem Wege unserer Sehachse in unser Auge reflektirt wird, womit selbstverständlich der Verlauf jener Fläche gegeben ist.

Nehmen wir an (Fig. 23), unser Auge befände sich in *A*, die hintere Larynxwand in *HL*, der Spiegel *Sp* habe die Stellung wie in der Figur, so ist *AB* die Richtung, in welcher wir in den Spiegel zu blicken hätten, um auf dem Wege *BC* flach über die hinter Larynxwand wegsehen zu können.

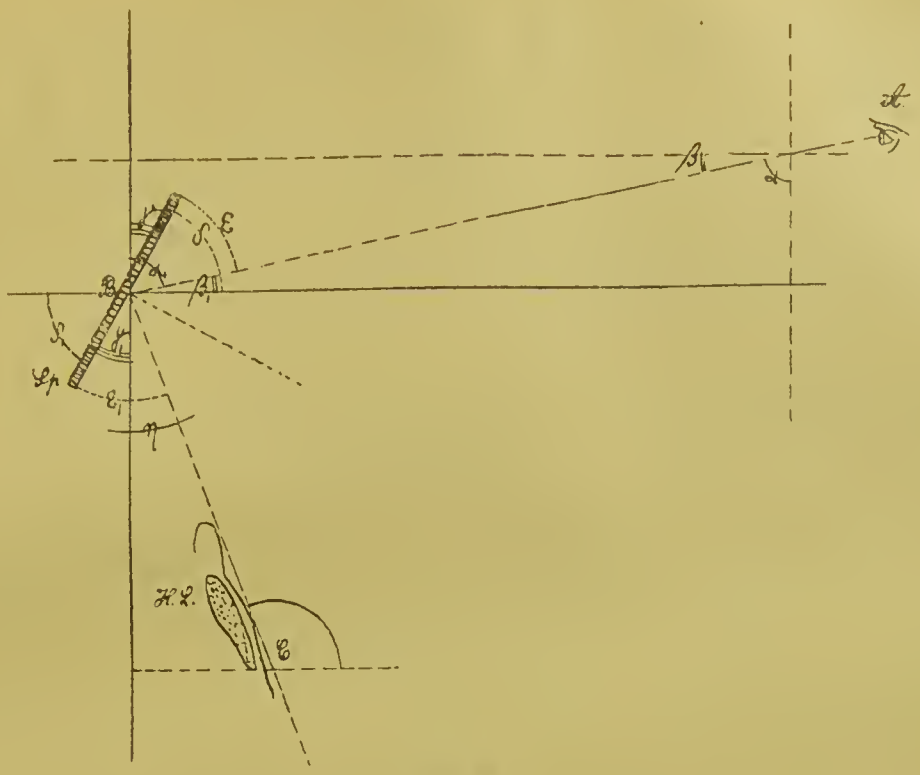

Fig. 23.

Unsere Sehachse bildet mit der Horizontalebene den Winkel β, der Spiegel den Winkel δ. Gesucht ist der Winkel C.

Nun ist $\measuredangle \beta = \measuredangle \beta_{,}$, der Einfallswinkel $\varepsilon = \measuredangle \delta - \measuredangle \beta_{,}$; ebenso der Reflexionswinkel $\varepsilon_{,} = \measuredangle \delta - \measuredangle \beta_{,}$; ferner $\measuredangle \delta = \measuredangle \delta_{,}$ und $\measuredangle C = \measuredangle \delta_{,} + \varepsilon_{,} = \measuredangle \delta + \measuredangle (\delta - \beta) = 2 \measuredangle \delta - \measuredangle \beta.$

Für die praktische Ausführung hat es sich mir als zweckmässiger erwiesen, anstatt der Winkel, welche Sehachse und Spiegel mit der Horizontalen bilden, die analogen Winkel mit der Vertikalen direkt zu bestimmen; das ändert an der obigen Herleitung nichts Wesentliches.

$\measuredangle \alpha = \measuredangle \alpha_{,}$; $\measuredangle \varepsilon = \alpha_{,} - \gamma$; $\measuredangle \varepsilon = \measuredangle \varepsilon_{,}$; $\measuredangle \gamma = \measuredangle \gamma_{,}$; $\measuredangle \delta_{,}$ $= 90 - \gamma_{,}$; $\measuredangle C = \measuredangle \varepsilon_{,} + \measuredangle \delta_{,} = \measuredangle (\alpha - \gamma) + \measuredangle (90 - \gamma)$; $\measuredangle C = 90^{0} + \measuredangle \alpha - 2\,\gamma.$

Um den Winkel zu messen, den der Kehlkopfspiegel jeweils mit der Vertikalen bildet, benutzte ich folgende einfache Vorrichtung. Am Ende des durchbohrten Spiegelgriffes schraubte ich eine kreisförmige, in Grade getheilte Platte an. Dieselbe war so gestellt, dass sie bei der gewöhnlich üblichen Spiegelhaltung senkrecht zur Ebene der Spiegelfläche stand. In der Mitte der Platte war ein leicht beweglicher, unten etwas beschwerter, als Senkblei dienender Zeiger angebracht. Er stand auf 0^{0}, wenn der Spiegel vertikal gehalten wurde. Zur Bestimmung des Winkels α diente eine Visirvorrichtung, bestehend aus einem gewöhnlichen Transporteur, der drehbar an einer vertikalen Stange befestigt war.

Letztere konnte höher und tiefer gestellt werden und wurde von einem am Untersuchungstische angeschraubten, horizontalen Arme gehalten. Die Ausführung der Untersuchung war etwas umständlich, weil ich keine Hand frei hatte zur Einstellung der Visirvorrichtung während des Laryngoskopirens; trotzdem gelangte ich zu dem gewünschten Ziele, mit der selbstverständlichen Einschränkung, dass jedesmal ein grösserer oder kleinerer Beobachtungsfehler mit unterlief. Derselbe war vorzugsweise durch die Schwierigkeit der Einstellung der Visirvorrichtung bedingt und mochte wohl höchstens 5—10° betragen.

Als Resultat aus einer Reihe von Fällen ergab sich, was oben bereits mitgetheilt ist, dass zumeist noch eine leichte Vorwärtsneigung der hinteren Larynxwand bei rückgebeugter Kopfhaltung besteht (78°), und dass seltener und nur bei stärkster Rückbeugung die Ebene dieser Wand sich nach hinten neigt (109°). Wo ich dies nachweisen konnte, handelte es sich stets um Fälle, welche bei gerader Kopfstellung einen nach hinten geneigten oder vertikalen oder leicht nach vorn geneigten Verlauf der hinteren Larynxwand erkennen liessen.

Was das Verhalten des Epiglottisrandes zur hinteren Fläche der Kehlkopfhöhle angeht, so reicht er fast immer nahe an die Richtung dieser Fläche heran (also an den hinteren Grenzstrahl), oder überragt sie sogar nach hinten (Fig. 22). Es giebt nur relativ wenig Fälle, wo ein solcher Abstand zwischen hinterem Grenzstrahl und dem Kehldeckelrande besteht, dass man die pars arytaenoidea ganz sehen könnte. Als Ausnahme muss es gelten, wenn man noch den unteren Rand der fossa cricoidea erblickt. Sehr selten sind noch günstigere Verhältnisse.

Fig. 24.

Da der Kehldeckel bei der rückgebeugten Kopfstellung besagte Schwierigkeiten macht, so werden wir ihn bei der laryngoskopischen Untersuchung der hinteren Larynxwand vor allem hochziehen. Genügt auch das noch nicht, so wird er mitsammt dem Zungengrunde vermittelst eines Spatels von entsprechender Krümmung nach vorn gedrängt. Nimmt er dann

eine Stellung ein, wie in Figur 24 bei *f* oder in Figur 25, so wird der untere Grenzstrahl bei *b* in Figur 24 und bei *a* in Figur 25 den harten Gaumen treffen und so den Ort bezeichnen, wo am passendsten der Kehlkopfspiegel anzubringen ist, um die ganze hintere Larynxwand beleuchten und überblicken zu können.

Das Gebiet, von dem aus der Spiegel sichtbar ist, erstreckt sich weniger stark nach oben wie bei der gewöhnlichen Untersuchung (weil der Spiegel bei letzterer tiefer eingeführt werden muss); man kann ihn sogar, wenn er sich weit genug vorn befindet, in horizontaler Richtung erblicken.

Durch seinen Ort am Gaumen und die Blickrichtung wird die Neigung des Spiegels bestimmt: er steht auf der Halbirungslinie eines Winkels senkrecht, den die Sehachse und ein nach der hinteren Larynxwand gezogener Strahl zusammen bilden. Das Verfahren ist also dasselbe wie das bei der geraden Kopfhaltung von uns angegebene.

Die Frage, wesshalb wir beim gewöhnlichen Laryngoskopiren die Hinterfläche des cavum laryngis nicht sehen, beantwortet sich nach dem Obigen von selbst. Wir befinden uns eben fast immer mit unserem Spiegel hinter dem hinteren Grenzstrahl, das heisst, hinter der Richtung der zu untersuchenden Fläche, selbst in so günstigen Fällen, wie zum Beispiel Figur 24 einen darstellt. Unser ganzes Licht tritt am oberen Rande der pars arytaenoidea vorbei in die Kehlkopfhöhle, divergirt mit der hinteren Larynxwand und trifft so die vorderen Larynxabschnitte und ein Stückchen vorderer Trachealwand (Fig. 24). Je höher von oben wir unseren Spiegel beleuchten, desto mehr nähern sich die reflektirten Strahlen der fraglichen Fläche, ohne sie aber je zu erreichen. Nur wenn irgend etwas an derselben hervorragt, kann es eventuell gesehen werden. Handelt es sich zufällig um einen Fall, bei welchem es durch forcirtes Rückbeugen des Kopfes gelingt, die pars aryt. in eine etwas nach hinten geneigte Lage zu bringen, und bei welchem unter solchen Umständen der Kehldeckelrand die Ebene der pars aryt. nicht ganz erreicht, so lässt sich diese Ebene in der That überblicken. So erklärt es sich, dass ein derartiges Vorgehen zur Untersuchung der hinteren Larynxwand von Türk, Schrötter, Gottstein u. A. empfohlen wurde (vergl. oben).

Die praktische Durchführung des von mir angegebenen Verfahrens zur Untersuchung der hinteren Larynxwand bei rückgebeugtem Kopfe habe ich an einer Serie von Fällen durchgeprüft, und ist es mir gelungen bei Patienten, bei welchen man auf die gewöhnliche Weise nichts oder nur sehr wenig von dieser Wand sah, die pars arytaenoidea ganz und die cricoidea bis zum unteren Ende der fossa cricoidea zu überblicken; in manchen sah ich auch die pars cricoidea ganz und noch etwas von der hinteren Trachealwand [1]). Da es nicht immer gelingt, auch

1) In einem Falle stand die Epiglottis so günstig, dass ich, ohne den

nach genügender Cocainisirung die Epiglottis und den Zungengrund so weit nach vorn zu drängen, als es theoretisch erforderlich wäre, so ist der Erfolg dieser Methode bei rückgebeugtem Kopfe ein viel beschränkterer als bei geradem.

Zum genaueren Studium der Form der hinteren Larynxwand musste ich daher zu einem anderen Verfahren meine Zuflucht nehmen, welches in den Fällen ein Resultat ergab, wo das obige versagte. Es beruhte dasselbe auf der Anwendung zweier Spiegel und stellte eine Modifikation der Methode mit drei Spiegeln von Löri dar. Anstatt mit einem Spatel zog ich die Epiglottis mit einem Kehlkopfspiegel hoch [1]), dessen Stiel ich nach Art aller Larynxinstrumente gebogen hatte (vergl. Fig. 25); die spiegelnde Fläche sah natürlich nach hinten (*c*). Ein gewöhnlicher Kehlkopfspiegel (*b*) kam an Stelle des Löri'schen Winkelspiegels (Fig. 2 I) zur Verwendung. Um dem Lichtmangel zu begegnen und ein möglichst grosses Gesichtsfeld zu erlangen, wählte ich die Durchmesser beider Spiegel jedesmal so gross als möglich (No. 5—7). Nach genügender Cocainisirung des Kehldeckels [2]) und, wenn der Patient unruhig war, auch des Rachens, wurde zuerst der Spiegel *b* eingeführt und dann unter dessen Leitung der *c*. Die Stellung beider ergab sich fast von selbst; man hatte an dem Spiegel *c* zu ziehen und den Griff etwas zu heben, damit die Spiegelfläche senkrecht stand oder eine sanfte Neigung nach hinten erhielt. Die Einstellung war meist leicht und

Fig. 25. Mein Doppelspiegelverfahren zur Betrachtung der hinteren Larynxwand bei rückgebeugter Kopfhaltung.

Kehldeckel hochziehen zu müssen, die ganze hintere Larynxwand sah, wenn ich den Spiegel in der Mitte des harten Gaumens anlegte.

1) Löri hat seinen kleinen Spiegel (Fig. 2 II) bereits für Hochhebung des Kehldeckels benutzt.

2) Oft ist eine zweimalige Bepinselung mit 20% Lösung nöthig.

rasch gelernt. Nachdem ich früher in anderer Weise, ähnlich wie Türk, Versuche mit Doppelspiegeln gemacht hatte, die mich wenig befriedigten, ging ich mit grosser Skepsis an die Prüfung dieses Verfahrens und war höchst angenehm überrascht, es so leicht und dankbar zu finden. Das Bild, welches man von der hinteren Larynxwand erhält, ist ein frappantes; man erblickt sie vollständig en face, gerade so als wie sonst die vorderen Theile des Kehlkopfes. Ausserdem fehlt die Umkehrung, es ist vielmehr so, als wenn man dem Patienten über den Zungengrund weg direkt in den Larynx hineinsähe. Der Anblick entspricht ganz dem, wie ihn Fig. 11 bietet. Man sieht stets die pars arytaenoidea ganz und von der cricoidea den Anfang, mitunter auch diese vollständig und dazu noch ein Stück Trachea. Bei künstlicher Beleuchtung war mir gewöhnlich der untere Theil der pars cricoidea nicht hell genug beleuchtet.

Nach meinen seitherigen Erfahrungen halte ich die Methode nicht allein für theoretisch wichtig für jeden, der sich von dem Aussehen der hinteren Larynxwand beim Lebenden eine klare Vorstellung verschaffen will, sondern auch für praktisch verwerthbar in Fällen, wo eine möglichst genaue Betrachtung der Veränderungen an der fraglichen Wand erwünscht erscheint. Mir hat sie beim Studium derselben gute Dienste geleistet. Für die gerade und vorgeneigte Kopfhaltung scheint sie mir weniger geeignet.

Die vorwärts gebeugte Kopfhaltung.

Ueber die Veränderungen, welche in der Lage und Form des Kehlkopfes bei der Kopfbeuge nach vorn eintreten, habe ich mich durch Studien am Lebenden und an den Sagittalschnitten zweier Leichen belehrt. Die letzteren verdanke ich der Güte der Herren Prof. Dr. Ziegler und Prof. Dr. Wiedersheim, welchen ich hiermit meinen besten Dank dafür ausspreche. Eine der Leichen — es war die eines Mannes von 72 Jahren — liess ich bei bis auf das Sternum gebeugtem Kopfe, offenem Munde und herausgezogener Zunge gefrieren[1]) und dann in sagittaler Richtung durchsägen. Nach dem in starkem Alkohol erhärteten Präparate wurde nachstehende Fig. 26 von mir angefertigt.

Die Neigung des Kopfes nach vorn findet im Atlanto-occipitalgelenk statt. Ausserdem betheiligen sich daran die Hals- und oberen Brustwirbel. Ihre Dornfortsätze bilden, wenn ein höherer Grad dieser Bewegung erreicht ist, einen nach hinten convexen, ihre Vorderflächen einen nach vorn concaven Bogen. Von dieser Richtung sehen wir in Figur 26 nur die obersten Halswirbel ein wenig nach hinten abweichen. Dies würde nicht der Fall sein, wenn der Kopf noch etwas mehr nach

1) Sie lag acht Tage in einer Kältemischung von gestossenem Eis und Salz und zeigte sich danach vorzüglich durchgefroren.

unten bewegt würde, so dass das Kinn noch weiter auf dem Sternum nach abwärts rutschte. So habe ich die fraglichen Wirbelkörper bei der zweiten Leiche verlaufen gesehen.

Fig. 26. Sagittalschnitt durch den Kopf, Hals und die Brust eines Mannes von 72 Jahren, bei vorgebeugter Kopfstellung.

Das laryngotracheale Rohr, welches sich stets der Vorderfläche der Wirbelsäule anschmiegt, folgt deren Concavität, d. h. beschreibt ebenfalls einen nach vorn concaven Bogen. Der Kehlkopf ist dabei sowohl nach vorwärts und abwärts dislocirt als namentlich auch zugleich stark nach vorn geneigt (vergl. Fig. 26). Da er bei dieser Lageveränderung ganz der entsprechenden Bewegung der ihm gegenüberliegenden Wirbelkörper gefolgt ist, so bemerken wir, dass in seinen bei gerader Kopfhaltung bestehenden Beziehungen zum 5., 6. und 7. Halswirbel keine wesentliche Aenderung eingetreten ist.

Beim Lebenden fühlt man, solange der Kopf gerade steht, zwischen oberem Sternalrande und Ringknorpel meist 3 Trachealringe, nach der Vorneigung des Kopfes — und wir denken hier wie im Folgenden stets an einen starken Grad derselben — ist dagegen der Ringknorpelbogen bis in die Iugulargrube hinabgerückt. Der obere Schildknorpelrand verläuft im ersteren Falle in der Höhe einer durch den 4. oder 5. Halswirbel-Dornfortsatz gelegten Horizontalebene, im letzteren bedeutend unterhalb einer solchen, woran durch den Abzug, den wir für das Emporsteigen dieser Dornfortsätze machen müssen, nicht viel geändert wird.

Betasten wir ferner den oberen Rand der cartilago thyreoidea und die grossen Zungenbeinhörner zuerst bei aufrechter und dann bei vorgebeugter Kopfstellung, so fällt uns die Drehung beider um eine transversale Achse auf. Die Zungenbeinhörner, welche zuerst nur wenig nach hinten oben anstiegen, haben darnach einen fast vertikalen Verlauf, und die oberen Schildknorpelränder befinden sich nicht mehr wie vorher in einer annähernd horizontalen (gegen das pomum Adami vorn ein wenig abfallenden) Richtung, sondern stehen nunmehr nahezu senkrecht. Man hat den Eindruck, dass der Kehlkopf aus der aufrechten in eine nahezu horizontale Lage übergegangen sei. Dem entspricht, was wir in Fig. 26 sehen. Der Sagittalschnitt der cartilago thyreoidea ist horizontal gerichtet, der der Epiglottis verläuft fast vertikal, während die hintere Larynxwand stark nach vorn, und das wahre Stimmband nur wenig nach hinten geneigt ist.

Besondere Beachtung verdient das Verhalten des Ringknorpelbogens zum unteren Rande des Schildknorpels. Während durch die Rückwärtsneigung des Kopfes der Abstand beider möglichst vergrössert wird, verkleinert er sich bei der Vorwärtsneigung auf sein geringstes Mass (Fig. 27). Die, wenn auch unbedeutende, Bewegung des Ringknorpelbogens zum Schildknorpel hin muss von einer Drehung der Platte der cartilago thyreoidea im umgekehrten Sinne begleitet sein; ihr oberer Rand wird nach hinten, ihr unterer nach vorn bewegt. Dass dies für die Gestaltveränderung der Hinterwand des Kehlkopfes von Bedeutung ist, werden wir noch sehen.

Was die Form des Mundrachenraumes bei vorgebeugter Kopfstellung angeht, so bemerken wir in Fig. 26, dass die Achse des Mundes steil von vorn unten nach hinten oben ansteigt, während die des Rachens entsprechend dem Verlaufe der hinteren Rachenwand von vorn oben nach hinten unten gerichtet ist. Beide bilden einen annähernd rechten Winkel zusammen; in vielen Fällen überzeugt man sich aber, dass es ein ausgesprochen spitzer ist.

Weitere Aufschlüsse über die Verhältnisse bei vorgebeugter Kopfhaltung lassen sich durch Zuhülfenahme des Kehlkopfspiegels erlangen. Zunächst habe ich wieder den Abstand des Kehldeckels von der hinteren Rachenwand gemessen und die gefundenen Zahlen mit den bei gerader Kopfstellung bei denselben Patienten erhaltenen verglichen. Es stellte sich dabei heraus, dass weder eine ausgesprochene Vergrösserung noch Verkleinerung der fraglichen Entfernung eintritt; auch sah ich in Fällen, wo der Kehldeckel die hintere Schlundwand berührte, nur bei tiefster Athmung einen kleinen Zwischenraum zwischen beiden auftreten.

Ueber die Form der hinteren Larynxwand kann ich auf Grund zahlreicher Beobachtungen Folgendes angeben. Meist liegen pars arytaenoidea und cricoidea in einer Ebene; nicht selten bilden sie auch noch, wie bei aufrechter Kopfhaltung, einen flachen, nach hinten offenen stumpfen

Winkel zusammen. Mitunter hat man den Eindruck, dass dieser Winkel nach vorn offen sei, so wie wir es in Fig. 26 sahen. In selteneren Fällen ist er in sehr ausgesprochenem Grade nach vorn offen, so dass die pars cricoidea ganz bedeutend von der Richtung der arytaenoidea abweicht, etwa in der Weise, wie die nachstehende Figur angiebt. Die hintere Trachealwand verläuft dann nicht in der Verlängerung der Innenfläche der Ringknorpelplatte, sondern biegt nach hinten davon ab, um der Vorderfläche der Wirbelsäule folgen zu können. Eine derartig eigenthümliche Gestalt der hinteren Larynxwand beobachtet man nur, wenn der Kopf stark nach vorn geneigt ist, und auch dann nur bei Patienten, welche eine vertikale oder nach hinten geneigte Lage dieser Wand bei gerader Kopfstellung aufzuweisen haben.

Fig. 27. *H.R.W.* = Hintere Rachenwand, *Cr* = Ringknorpelplatte, *Tr* = Hintere Trachealwand.

Wie gewinnt nun die hintere Larynxwand die verschiedenen zur Beobachtung gelangten Formen? Würden Ringknorpelplatte und pars arytaenoidea von den Wirbelkörpern, denen sie anliegen, in gleichmässiger Weise nach vorn und unten geschoben, so müssten beide den bei gerader Kopfstellung vorhandenen nach hinten offenen stumpfen Winkel einfach beibehalten. Nun ist aber erstens die Drehung des 5. Halswirbelkörpers, dem die pars aryt. anliegt, etwas grösser als die des 6. und 7., welche auf die Ringknorpelplatte drücken, so dass also die pars aryt. etwas mehr nach vorn geneigt werden muss. Zweitens wird die Ringknorpelplatte noch im Cricothyrioidgelenk in der oben angegebenen Weise gedreht, so dass ihr unterer Rand mehr nach vorn, ihr oberer nach hinten gelangt. So müssen pars aryt. und cricoid. mehr in dieselbe Richtung gelangen, ja sogar, wenn beide Momente sich genügend geltend machen, einen leichten, nach vorn offenen Winkel zusammen bilden (Fig. 26). Denken wir uns nun, dass die Neigung des Larynx nach vorn bei starker Kopfbeuge nicht gleichen Schritt mit der der Wirbelsäule halten kann, sondern irgendwie — vielleicht durch die zwischen ihn und den oberen Sternalrand sich einklemmenden Weichtheile — gehemmt wird, so tritt eine Ueberbeugung der Wirbelsäule gegenüber dem Larynx und speciell dessen hinterer Wand ein, die pars arytaenoidea wird stark nach vorn geneigt, die Ringknorpelplatte muss sich mit ihrem oberen Rande an den 6. Cervicalwirbel anstemmen und mit ihrem unteren vom 7. entfernen. So tritt der Fall ein, den ich in Fig. 27 skizzirt habe.

Bezüglich der Lage der hinteren Larynxwand in toto haben wir dem bereits Gesagten nichts hinzuzufügen. Sie ist stets nach vorn ge-

neigt, und zwar entsprechend dem Grade der Beugung des Kopfes resp. der Halswirbelsäule. In Fig. 26 (und 29) beträgt der Neigungswinkel der hinteren Larynxwand zur Horizontalen 56 °. Erwähnt sei noch, dass ich mich am Lebenden bemüht habe, den fraglichen Winkel direkt zu bestimmen. Ich verfuhr dabei in derselben Weise, wie oben bei der Besprechung der rückgebeugten Kopfhaltung näher auseinandergesetzt ist. Die Konstruktion des Ganges der Lichtstrahlen ergab jeweils den klaren Beweis für die Vorwärtsneigung der Hinterfläche der Kehlkopfhöhle bei vorgebeugtem Kopfe.

Im Verhalten des Kehldeckels und der hinteren Rachenwand zu der Ebene der hinteren Larynxwand (d. h. zu der Richtung des hinteren Grenzstrahles) lässt sich eine sehr wesentliche Aenderung gegenüber der geraden und namentlich der nach hinten geneigten Kopfstellung konstatiren. Der Kehldeckelrand liegt nämlich fast ausnahmslos v o r jener Ebene, und zwar oft mit einem relativ grossen Abstande, die hintere Rachenwand aber wird von ihr oben geschnitten. Dies zeigt uns der Sagittalschnitt durch die gefrorene Leiche (Fig. 26, ebenso 29, wo diese Verhältnisse in $^5/_6$ der natürlichen Grösse wiedergegeben sind); aber wir finden es auch fast in allen Fällen, die wir mit dem Kehlkopfspiegel untersuchen. Selbst da, wo der Kehldeckel so gross ist, dass er an der hinteren Rachenwand anliegt und nur bei tiefer Respiration ein Spalt zwischen beiden auftritt, liegt dieser Spalt meist v o r dem hinteren Grenzstrahl.

Da sich die hintere Schlundwand mit ihrem ü b e r der incisura interarytaenoidea gelegenen Theile bedeutend mehr nach vorn unten dislocirt als mit ihrem unterhalb derselben gelegenen, so erklärt sich ihr verändertes Verhalten zur Ebene der hinteren Larynxwand von selbst. Von der Epiglottis wissen wir, dass sie am Schildknorpel, Zungenbein und Zungengrund befestigt ist, also deren Bewegungen zu folgen hat. Wenn die Halswirbel sich nach vorn beugen, müssen sie auf die Hinterränder der beiden Schildknorpelplatten drücken; ebenso wirken sie mit ihren von Muskulatur umgebenen Querfortsätzen auf die Enden der grossen Zungenbeinhörner. Das Zungenbein also wie der Schildknorpel werden von den Wirbeln geradezu geschoben. Die fraglichen Wirbel liegen aber ü b e r denen, welche auf die hintere Larynxwand einwirken. Die Zunge folgt dem Unterkiefer, dessen Winkel sich um so mehr von der Halswirbelsäule entfernen, je mehr das Kinn auf dem Sternum abwärts rückt. Dabei wird die obere Hälfte des Kehldeckels mitgenommen. Auf die Hebung seines freien Randes scheint mir das Herausziehen der Zunge bei vorgebeugter Kopfhaltung besonders wirksam zu sein. Alle diese Umstände bewirken, dass trotz der Vorbeugung der hinteren Rachenwand über die Richtung der Hinterfläche des cavum laryngis hinaus doch der Abstand des Epiglottisrandes von ersterer gegenüber dem bei der geraden Kopfhaltung nicht wesentlich verändert erscheint.

Die hier geschilderten Verhältnisse sind denen bei der Rückneigung

des Kopfes direkt entgegengesetzt. Bei dieser bewegen sich Kehldeckel und hintere Schlundwand immer mehr hinter die Ebene der hinteren Larynxwand, bei der Vorbeugung umgekehrt möglichst weit vor dieselbe, d. h. der Abstand zwischen beiden, gleichsam das „Guckloch“ zu Betrachtung des Larynx, wird durch das Rückwärtsbeugen des Kopfes hinter, durch das Vorwärtsbeugen vor die Hinterfläche des Kehlkopfrohres geschoben. Um möglichst verständlich zu sein, habe ich in Fig. 28 die Umrisse des Larynx aus meinem Gefrierschnitte (Fig. 26) und dem Türk's (Fig. 22) in Naturgrösse in einander gezeichnet. Die gestrichelten Linien beziehen sich auf den letzteren. Die Ebenen der hinteren Larynxwände beider wurden möglichst zur Deckung gebracht. Um die Dickendifferenz der Hinterwände der Kehlköpfe in beiden Fällen auszugleichen und auch für den Verlauf der hinteren Rachenwände einen möglichst zutreffenden Vergleich zu gewinnen, wurde die feinpunktirte Linie *H.R.*[3] gezogen, welche der hinteren Schlundwand in Türk's Fall (*H. R.*[1]) parallel verläuft und so viel von ihr entfernt ist, als die Hinterwand des Kehlkopfes in diesem Falle dicker ist als in dem meinigen. Trotz der individuellen Verschiedenheiten beider Kehlköpfe giebt uns dieses Schema eine leicht verständliche Illustration zu dem oben Gesagten. Wenn *H. G.* den hinteren Grenzstrahl bedeutet, so liegt die Epiglottis bei rückgebeugtem Kopfe um die Strecke *ab* hinter, bei vorgebeugtem um die Strecke *cd* vor diesem Grenzstrahl (d. i. der Ebene der hinteren Larynxwand). Die Figur belehrt uns auch darüber, dass diese Vor- und Rückbewegung des Kehldeckels mit einem Tiefer- und Höhersteigen desselben kombinirt ist, wie es bei den bezüglichen Kopfbewegungen stattfinden muss.

Fig. 28.

Fassen wir noch einmal kurz die Momente zusammen, welche zur Erklärung der vorliegenden Verhältnisse heranzuziehen sind, und die wir bereits an verschiedenen Stellen genauer verfolgt haben, so sind es folgende:

1. Sowohl die Neigung des Kopfes nach vorn als nach hinten bewirkt, dass pars arytaenoidea und cricoidea in dieselbe Richtung gelangen.

2. Der oberhalb der incisura interarytaenoidea gelegene Theil der Halswirbelsäule bewegt sich mit seiner Vorderfläche um ein beträchtliches Stück weiter nach vorn resp. nach hinten, als der, welchem der Larynx anliegt.

3. Im gleichem Maasse wandert der Kehldeckel nach vorn unten bezüglich hinten oben, wobei er den Ortsveränderungen des Schildknorpels und Zungenbeines folgt, die ihrerseits wieder sowohl von denen des Unterkiefers als auch der oberen Halswirbel abhängen.

Fig. 29. Nach einem Sagittalschnitte durch eine gefrorene Leiche (Fig. 26), $^5/_6$ der natürl. Grösse. *H. Gr.* = Hinterer Grenzstrahl, *U. Gr.* = Unterer Grenzstrahl, *C. Ph. N.* = Nasenrachenraum, *U* = Uvula, *L. s.* = Oberlippe, *L* = Zunge, *H. Hy.* = Zungenbein, *E* = Kehldeckel, *C. Th.* = Schildknorpel, *A. Cr.* = Ringknorpelbogen, *L. Cr.* = Ringknorpelplatte.

Das günstige Verhältniss des Kehldeckels zur Ebene der hinteren Larynxwand bei der vorgeneigten Kopfstellung macht die Anwendung der Sonde zum Hochziehen des Deckels behufs laryngoskopischer Untersuchung dieser Wand fast immer überflüssig. Dadurch wird das Untersuchungsverfahren bedeutend vereinfacht: wir bedürfen nur des Kehlkopfspiegels und haben sogar eine Hand frei. Der hintere Grenzstrahl schneidet (Fig. 29) die hintere Rachenwand oben, der untere trifft auf die untere Region des Velum und auf die Uvula; denn der Ab-

stand des Kehldeckelrandes ist häufiger ein kleinerer, selten aber grösserer als in Fig. 29. Der Spiegel kommt also an seinen altgewohnten Platz zu liegen, wie bei der gewöhnlichen Laryngoskopie. Er kann dabei ein wenig von der hinteren Rachenwand entfernt bleiben, und zwar um so viel, als der hintere Grenzstrahl in dieser Gegend von derselben entfernt bleibt (vergl. d. Fig.), weil der Theil des Spiegels, der den hinteren Grenzstrahl nach hinten überragt, nicht mehr zur Betrachtung der Hinterfläche des cavum laryngis dienlich sein kann. Uvula und Velum, welche für gewöhnlich vor der Epiglottis herabhängen (Fig. 26), müssen nach oben geschoben werden bis zur Berührung mit der hinteren Schlundwand, damit der Spiegel in das Gebiet zwischen unterem und hinterem Grenzstrahle gelangt. Der Blickraum erstreckt sich in dem Maasse nach vorn unten, als der Kopf gesenkt ist. Da die Ebene des Spiegels bei richtiger Einstellung desselben auf der Halbirungslinie von Sehachse und unterem Grenzstrahle senkrecht stehen muss, so bekommt der Larynxspiegel bei allen ausgesprocheneren Graden der Kopfneigung nach vorn eine horizontale und selbst überhorizontale Lage, d. h. sein gewöhnlich unten (und zugleich hinten) gelegener Rand kommt höher zu liegen als sein sonst oberer (und vorderer), wie dies in Figur 29 zu sehen ist. Diese überhorizontale Drehung kann nach meinen Messungen bis zu 20° gehen. Im Vergleiche zur Mundrachenhöhle ist die Spiegelneigung dabei ganz dieselbe wie beim gewöhnlichen Laryngoskopiren, wovon man sich leicht überzeugt, wenn man Fig. 29 so ansieht, dass die Linie *H. Gr.* vertikal verläuft.

Was die praktische Durchführung dieser Methode angeht, so werde ich alsbald darauf ausführlich zu sprechen kommen.

Ausser den Bewegungen des Kopfes in der Sagittalebene haben wir auch noch

die Rotationen des Kopfes

in Betracht zu ziehen, zumal sie von Türk bei gleichzeitiger starker Rückwärtsbeugung des Kopfes zur Inspektion der hinteren Larynxwand empfohlen sind.

Die Drehungen des Kopfes bewirken eine Mitbewegung des Larynx nach derselben Seite infolge seiner innigen Verbindung mit dem Unterkiefer. Da aber dabei die Brust in Ruhe bleibt, so wird sich von dem Ansatzgebiet des Halses aus ein Zug auf die Weichtheile des letzteren sich geltend machen, welcher der Rotation widerstrebt. Dieser Zug setzt sich auch auf den Larynx fort, namentlich vermittelst der Trachea, so dass der Kehlkopf etwas zurückgehalten wird. Er befindet sich bei der Rotation des Kopfes keineswegs in der Sagittalebene, sondern weicht nach der entgegengesetzten Richtung ab, ist also hinter der Exkursion der medianen Theile des Gesichtes, z. B. des Kinnes, um ein Stückchen Weges zurückgeblieben.

Aber es muss auch bei der Drehung des Kopfes eine geringe seitliche Neigung des Larynx eintreten, weil der Zug der Trachea und der übrigen Weichtheile in schiefer Richtung erfolgt und so die unteren Kehlkopfabschnitte zu stärkerem Abweichen aus der Medianebene gezwungen werden als die oberen. Es ist demnach der Larynx etwas nach der Seite der Rotation geneigt. Laryngoskopirt man bei rotirtem Kopfe und hält dabei den Spiegel genau median, so bemerkt man bei der Phonation, dass die Stimmritze nicht mehr genau sagittal verläuft, sondern ein wenig schief. Bei richtiger Deutung des Spiegelbildes ergiebt sich dann, dass die Drehung in dem Sinne erfolgt ist, wie wir oben angegeben haben. Fig. 30 zeigt das Spiegelbild bei nach links, Fig. 31 bei nach rechts rotirtem Kopfe. Danach hat also die Stimmritze in

Fig. 30.

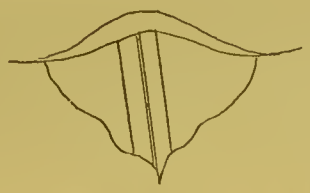

Fig. 31.

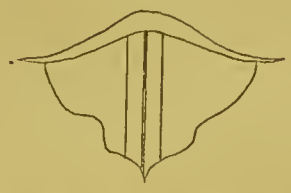

Wirklichkeit im ersten Falle eine Richtung, wie sie Fig. 32, und im zweiten, wie sie Fig. 33 zeigt, worüber man sich leicht klar wird, wenn man Fig. 30 und 31 mit einem Spiegel betrachtet. Wir sehen, die Drehung des Larynx ist eine recht geringe, und damit erweist sich auch

Fig. 32.

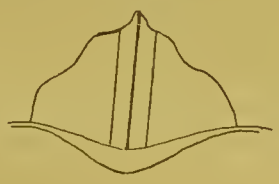

Fig. 33.

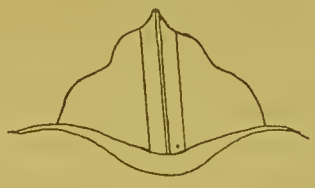

der Vortheil derselben für die Betrachtung des hinteren Kehlkopfabschnittes der der Rotation gleichnamigen Seite als ein äusserst beschränkter. Dieser Theil der pars arytaenoidea der hinteren Larynxwand wird eine Spur nach vorn gedreht. Wir können wohl sagen, für die Betrachtung der fraglichen Wand hat die Drehung des Kopfes allein gar keinen Werth.

Benützen wir daneben noch eine schiefe seitliche Stellung des Spiegels, so ist der Effekt ein ausgesprochener. Es bleibt dann aber festzustellen, was eine solche Spiegelhaltung für sich allein bewirkt. Halten wir bei medianer Kopfstellung den Spiegel schief in die rechte Seite des Rachens, so erhalten wir folgendes Bild (Fig. 34), in die linke, das umgekehrte (Fig. 35). In Wirklichkeit liegt der Kehlkopf dem rechts gehaltenen Spiegel gegenüber, wie in Fig. 36, dem links gehaltenen, wie in Fig. 37 angedeutet ist. Die Drehung der Stimmritze ist also bei

Fig. 34.

Fig. 35.

schräger Spiegelhaltung eine ganz bedeutende, der hintere Abschnitt des cavum laryngis der entgegengesetzten Seite tritt viel mehr nach vorn, wie bei den Kopfdrehungen, und das erstere Verfahren erweist sich viel ergiebiger als das letztere. Ein Effekt, wie ihn die Rotation des Kopfes hervorbringt, lässt sich durch eine geringe Vermehrung der Schiefhaltung des Spiegels ersetzen. Will man aber beides zusammen verwenden, so hat das nur einen Sinn, wenn man bei nach r e c h t s rotirtem Kopfe den Spiegel in die l i n k e Seite des Rachens hält und bei nach l i n k s rotirtem in die r e c h t e, weil sich so die Wirkungen beider Kunstgriffe a d d i r e n, während sie sich umgekehrt s u b t r a h i r e n würden, wie eine einfache Ueberlegung lehrt.

Fig. 36.

Fig. 37.

Ich habe ein solches Verfahren öfter in schwierigen Fällen mit Vortheil zur Anwendung gebracht, und zwar stets bei gleichzeitig herabgebeugtem Kopfe (siehe unten).

Suchen wir aus unseren theoretischen Erörterungen das für die Praxis Wichtige herauszuziehen, so wird uns die Untersuchung der hinteren Larynxwand bei nach vorn gebeugtem Kopf für eine allgemeine Anwendung sehr geeignet erscheinen, und zwar für die grosse Zahl von Fällen, in welchen das einfache Verfahren von Türk bei gerader Kopfhaltung gar nicht oder nur theilweise zum Ziele führt. Ich habe jene Methode bei circa 200 Patienten praktisch durchgeprüft und halte sie danach für werthvoll und empfehlenswerth genug, um ihr auch vom praktischen Standpunkte aus eine eingehende Betrachtung zu widmen [1]).

1) Man vergleiche meinen Vortrag in der laryngolog. Sektion der Heidelberger Naturforscherversammlung 1889, Tageblatt p. 577: „Eine allgemein anwendbare einfache Methode zur Untersuchung der hinteren Larynxwand und Trachea".

Die individuellen Verschiedenheiten in dem Verhalten des Kehldeckels und der Form und Neigung der Hinterfläche der Kohlkopfhöhle machen sich selbstverständlich auch bei der Untersuchung bei vorgebeugtem Kopfe geltend. Es kann daher der Untersuchungsmodus in den einzelnen Fällen kein gleicher sein; derselbe muss vielmehr jeweils erst festgestellt werden. Dazu bedarf es eines planmässigen Vorgehens.

Bedenken wir, dass bei einem leicht zu untersuchenden Patienten die rückgebeugte Kopfhaltung nur zur Betrachtung des Larynx (ausschliesslich dessen hinterer innerer Fläche), sowie eines Stückes vorderer Trachealwand ausreicht, dass bei gerader Stellung des Kopfes die tieferen Theile der vorderen Trachealwand, ein vorderes Stück der Bifurkation und ein oberes der pars arytaenoidea der hinteren Larynxwand zum Vorscheine kommt, und dass meist erst, wenn man zur Neigung des Kopfes nach vorn übergeht, nach und nach der hintere Theil der Bifurkation, der untere der hinteren Trachealwand, die pars arytaenoidea ganz und schliesslich der obere Abschnitt der hinteren Luftröhrenwand mit der Ringknorpelplattenregion der Hinterfläche der Kehlkopfhöhle vor unserem Blicke auftaucht, — so werden wir auch am naturgemässesten und zur ersten Orientirung mit der gewöhnlich gebräuchlichen mässigen Rückbeugung des Kopfes beginnen, dann erst zur geraden, militärischen, und zuletzt zur vorgebeugten Kopfhaltung übergehen, dabei die Trachea und speziell hintere Larynxwand genau beobachten und bei derjenigen Haltung stehen bleiben, bei welcher uns diese Wand am vollkommensten und klarsten zu Gesicht kommt. Sind wir schon bei einem starken Grade der Senkung des Kopfes nach vorn angelangt, ohne mehr als den supraglottischen Theil der hinteren Larynxwand gesehen zu haben, und erblicken wir noch ein Stück vorderer Trachealwand oder Bifurkation im Bilde, so beweist uns das, dass wir mit der Senkung immer noch weiter und schliesslich bis an die Grenze der Möglichkeit gehen müssen, um ganz zum Ziele zu kommen, anstatt die Untersuchung aufzugeben oder schon zur Anwendung der Sonde zur Hebung der Epiglottis übergehen. Hat man eine Reihe von Fällen nach einem solchen Plane untersucht, so erwirbt man sich bald ein rascheres Urtheil und weiss nach dem Ausfall der Untersuchung bei horizontaler Kopfhaltung schon ungefähr auf den Grad der Kopfbeuge nach vorn zu schliessen, der nöthig sein wird, um die hintere Larynxwand ganz zu sehen. Im allgemeinen ist dies, wie meine Statistik ergiebt, erst bei den stärkeren Graden dieser Haltung möglich, was für die Abkürzung des Verfahrens wissenswerth erscheint.

Die Ausführung solcher Maassregeln nöthigt uns bald, die Position des Patienten und selbst unsere eigene, wie wir sie bei der gewöhnlichen laryngoskopischen Untersuchung innehaben, aufzugeben. Denn um bei gerader Kopfhaltung des Patienten in dessen Mund sehen zu können, müssen sich unsere Augen schon in gleicher Höhe mit diesem Munde

befinden, und die nach vorn geneigte Kopfhaltung des Patienten zwingt uns in entsprechender Weise von unten nach oben zu blicken. Je nach der Körpergrösse der Patienten und deren Verhältniss zu der unseren kann uns die ganz gleiche Kopfneigung verschiedener Patienten zu sehr verschiedenen Stellungen zwingen; gerade wie umgekehrt verschieden grosse Untersucher einem und demselben Patienten gegenüber zu demselben Zwecke verschieden verfahren müssen. Ich selber bin über mittelgross (179 cm) und richtete mir die Untersuchung in der Weise ein, dass der Patient bald sass, erhöht sass, stand, auf dem Stuhle stand (Kinder), während ich selber je nachdem sass, gebückt sass, kniete oder beim Knieen meinen Oberkörper bis auf die Ferse niederliess wie in Fig. 38. Hatte ich in stärkerem Grade von unten nach oben zu blicken, so musste ich den Kopf entsprechend zurückbeugen (vergl. Fig. 38). Es ist klar, dass man sich durch eine Reihe verschieden hoher Schemel die Unbequemlichkeit des Knieens leicht ersparen könnte. Am häufigsten kam es mir vor, dass der Patient zu stehen und ich zu knieen hatte, auch konnte ich häufig, wenn er stand, meinen Sitz beibehalten. Was den Grad der Kopfbeuge des Patienten angeht, so ging ich öfter bis zur äussersten Grenze der Möglichkeit, wobei also das Kinn bei geöffnetem Munde auf dem Brustbein aufruhte. Der Patient musste sich unter solchen Umständen dann auch mit dem ganzen Oberkörper etwas nach vorn beugen, um den Einblick in seinen Mund, welcher dann vertikal oder nahezu vertikal von unten nach oben zu erfolgen hatte, bequemer zu ermöglichen.



Fig. 38. Situation bei der Untersuchung der hinteren Larynxwand, bei starker Kopfbeuge des Patienten nach vorn.

Um einer freien Beweglichkeit des Halses sicher zu sein, thut man gut, den Patienten zum Oeffnen aller Kleidungsstücke, die seinen Hals irgendwie beengen (Kragen), aufzufordern. Selbstverständlich lässt man ihn den Mund weit öffnen, die Zunge stark herausziehen (sofern man das nicht selbst besorgen kann), tief und gleichmässig athmen und cocoainisirt ihn, wenn er den Kehlkopfspiegel nicht so ruhig erträgt,

als zu einer genauen, ungestörten Betrachtung des Spiegelbildes nöthig ist. Die Häufigkeit der Anwendung von Cocain beschränkt sich desswegen einigermaassen, weil der Spiegel nicht an die hintere Rachenwand anstösst, sondern, wie wir oben theoretisch erklärt haben, ein wenig mehr nach vorn zu liegen kommt.

Bezüglich der Beleuchtung ist für eine möglichst intensive Lichtquelle [1]) zu sorgen, was einem namentlich dann zu statten kommt, wenn die Epiglottis nur wenig von der Ebene der hinteren Larynxwand entfernt ist. Scheint einem die Beleuchtung der letzteren trotzdem nicht genügend, so hilft man sich am besten durch Cocainisiren und Hochziehen des Kehldeckels; der Erfolg ist stets ein eklatanter, ausserdem erblickt man darnach gleichzeitig ein viel grösseres Stück des cavum laryngis.

Da die Entfernung vom Auge zur hinteren Larynxwand die beim Laryngoskopiren gewöhnliche mitunter bedeutend überschreiten kann, so bringt man, wo dies der Fall ist, anstatt des Reflectors von 20 cm einen solchen von 25 cm Brennweite zur Verwendung. Den Reflector an der Stirnbinde zu tragen, halte ich im Interesse der freien Bewegung des Untersuchers, durch das Loch des Spiegels zu sehen, aus Gründen der Beleuchtung für unbedingt erforderlich. Stative mit Hohlspiegel, Mäntel um die Flamme, mit oder ohne Linsen, werden beim Untersuchen im Knieen hinderlich und unzweckmässig sein.

Es empfiehlt sich, einen recht grossen Kehlkopfspiegel zu wählen (No. 6 oder 7), weil man dann mehr Licht und ein grösseres Gesichtsfeld hat [2]). Wichtig ist, mit dem Spiegel das Velum stark emporzudrängen, aus dem oben angegebenen Grunde (pg. 54). In Fällen, in welchen die Epiglottis einen geringen Abstand von der hinteren Rachenwand hat, gelingt es einem dann erst, in das cavum laryngis und nach der hinteren Larynxwand zu sehen. Mitunter hindert ein zu grosser Spiegel am genügenden Empordrängen des Gaumensegels, nämlich wenn die Dimensionen der Rachentheile etwas kleine sind; man nimmt dann natürlich besser einen kleineren Spiegel. Ueber die Neigung des Spiegels habe ich nichts Besonderes vorzuschreiben; sie ergiebt sich von selbst, zumal sie in Bezug auf die Mundrachenhöhle und auf unsere Blickrichtung sich ganz analog verhält, wie bei der gewöhnlichen Laryngoskopie, wenn sie auch in Bezug auf die Horizontalebene eine wesentlich andere ist, wie wir oben gesehen haben (pg. 54).

---

1) Damit soll jedoch nicht gesagt sein, dass bei mässiger Beleuchtung die Untersuchung misslänge.

2) Dass die Grösse des Spiegels bei meiner Methode kein wesentliches Moment ist, wie es nach dem Referate über meinen Vortrag auf der Heidelberger Versammlung im „Internationalen Centralblatt f. Laryngol." (Januar 1890, p. 386) erscheinen könnte, ist selbstverständlich. Ich verwende auch sonst gerne grosse Spiegel.

Die Schwierigkeiten, welche dem Verfahren entgegenstehen sind im allgemeinen ganz dieselben, mit welchen jede genaue laryngoskopische Untersuchung zu kämpfen hat. Etwas mehr verlangen wir im Gegensatz zu der gewöhnlichen Laryngoskopie desswegen, weil wir mit vorübergehenden Inspektionen des Kehlkopfes während der Phonation nichts anfangen können, sondern auf eine Reihe von einigermaassen ruhigen Athemzügen angewiesen sind. Da wir aber, wie schon erwähnt, nicht in die Gefahr kommen, die hintere Schlundwand zu berühren, so können wir ein solches Verhalten von einem Patienten leichter erlangen. Auch Patienten von einiger Reizbarkeit vermögen es oft noch, diese Untersuchungsweise zu ertragen. Immerhin mag das Cocain häufiger nöthig werden als sonst.

Was den Kehldeckel angeht, so hindert er einem fast nie daran, bei genügender Vorwärtsneigung des Kopfes und genügendem Empordrängen des Velum, eventuell forcirt tiefer Athmung die hintere Larynxwand zu sehen, selbst in den Fällen, wo er für gewöhnlich die hintere Rachenwand berührt. Wenigstens bin ich in sämmtlichen Fällen der unten folgenden Statistik ausgekommen, ohne ihn hochziehen zu müssen. Damit soll aber nicht gesagt sein, dass er einem die Untersuchung nicht erschwerte. Er nimmt mitunter viel Licht weg und zwingt öfter, wenn er ungünstig steht, zu stärkeren Graden der Neigung des Kopfes nach vorn, als bei seiner Hochhebung mit der Sonde. Ich habe die Sonde zu dem letztgenannten Zweck bei der Untersuchung der hinteren Larynxwand bei vorgebeugter Kopfhaltung erst nach Abschluss meiner unten folgenden Statistik häufiger in Anwendung gezogen und möchte nunmehr allerdings die Vortheile, welche sie in einer Reihe von Fällen hinsichtlich besserer Beleuchtung, Vergrösserung des Gesichtsfeldes und leichterer Zugänglichkeit der pars cricoidea bietet, nicht mehr entbehren.

Besondere Schwierigkeiten können uns gewisse Verhältnisse an der hinteren Larynxwand selbst und speziell an ihrem supraglottischen Theile bereiten. Alles, was an dieser Stelle hervorragt, behindert die Betrachtung der pars cricoidea, kann sie sogar, wenn gross genug, ganz unmöglich machen. Wir blicken stets in einem mehr oder weniger spitzen Winkel über die Hinterfläche der Kehlkopfhöhle hin. Eine Hervorragung muss uns daher nothwendigerweise entsprechend ihrer Grösse ein Stück des jenseitigen Gebietes verdecken, und zwar ein um so grösseres, unter je spitzerem Winkel wir blicken. Befindet sich unser Auge (Fig. 39) in *a*, so verdeckt *b* das Stück *bc*, befindet es sich in a_1 dann nur die Strecke *bd*.

Stark vorspringen kann schon der obere Rand der pars arytaenoidea, oder es spannt sich nahe über dem Niveau der hinteren Stimmbandenden eine transversale Falte, wie wir sie gelegentlich in normalen Kehlköpfen finden. In pathologischer Hinsicht kommen zähe Secretablagerungen,

Schwellungen und Infiltrationen, Granulationswucherungen und Neubildungen in Betracht. Namentlich die Tuberkulose liefert viele solcher Fälle. Abgesehen davon, dass sich Sekretablagerungen wegwischen, Granulationen abkratzen lassen, bleibt uns nur die eine Möglichkeit, solchen Hindernissen einigermaassen zu begegnen, nämlich indem wir in weniger spitzem Winkel, also gleichsam von einem höheren Standpunkte aus über die Hervorragung wegzusehen suchen. Wir erreichen dies, wenn wir den Kopf stärker nach vorn neigen lassen und damit bis zum äussersten Grade gehen, eventuell die Kehldeckelsonde anwenden. Im ungünstigsten Falle wird bei hochgezogenem Kehldeckel der Spiegel möglichst weit vorn am Gaumen angelegt. Diese Bemühungen werden nur in einem Theile der Fälle ganz zum Ziele führen, in dem andern wird uns ein kleineres oder grösseres Stück der pars cricoidea, wenn nicht diese ganz, verdeckt bleiben. Es handelt sich alsdann stets um grössere Prominenzen in kleinen Kehlköpfen.

Fig. 39.

An der hinteren Larynxwand können auch Vertiefungen vorkommen, deren Fundus zu sehen uns schwer wird. So ist die fossa cricoidea manchmal sehr tief, oder es handelt sich um tief ausgefressene Geschwüre. Auch unter solchen Umständen werden wir die Kopfbeuge nach vorn so viel als nöthig vermehren und so in den meisten Fällen zum Ziele gelangen. Selten sind die soeben angegebenen umständlicheren Maassregeln nöthig.

Es ist klar, dass gröbere pathologische Veränderungen des übrigen Kehlkopfes, namentlich wenn sie mit Schwellungen und Verdickungen einhergehen, den aditus oder das cavum laryngis beengen, für die Untersuchung der hinteren Larynxwand sehr hinderlich sein können. Ausserdem sind alle Beeinträchtigungen der Abduktionsbewegung der Stimmbänder für die Betrachtung der pars cricoidea sehr störend und können dieselbe bei genügend hohem Grade ganz unmöglich machen. Wir bedürfen einer gewissen Weite der Glottis, um eine genügende Lichtmenge nach dem unteren Kehlkopfraum leiten und in diesem etwas sehen zu können.

Selbstverständlich müssen alle Umstände, die keine genügende Senkung des Kopfes nach vorn zulassen, die Leistungsfähigkeit meiner Unter-

suchungsmethode bei vorwärts geneigtem Kopfe beeinträchtigen. Das liegt aber nicht an der Methode selbst, sondern an der Behinderung der regelrechten Ausführung derselben. Ich habe hier sowohl entzündliche, mit Schmerzen verbundene Vorgänge am Halse, sowie namentlich umfangreichere Neubildungen irgend welcher Art oder auch einfache Hypertrophien z. B. der Lymphdrüsen oder der Schilddrüse im Auge. Grössere doppelseitige, oder kleinere aber genau median sitzende Strumen sind hier besonders zu nennen. Lassen diese Ursachen nicht eine solche Neigung des Kopfes nach vorn zu, wie sie für die Betrachtung der ganzen hinteren Larynxwand ausreicht, so muss man ähnlich verfahren, wie ich es bei Besprechung der geraden Kopfhaltung angegeben habe, nämlich den Kehldeckel hochziehen und mit dem Spiegel am Gaumen so weit als nöthig nach vorn rücken (bei gleichzeitiger Kopfbeuge). Ja, wo diese überhaupt unmöglich ist, sind wir auf solche Maassregeln ganz allein angewiesen.

Es kann auch vorkommen, dass Leute mit kurzem, dickem Halse ähnliche Schwierigkeiten bereiten, wie wir sie hier besprochen haben, weil sie ebenfalls ihren Kopf nicht ordentlich vorwärts senken können. Es ist dann natürlich ganz in derselben Weise zu verfahren. Bei derartigen Schwierigkeiten kann es auch von Vortheil sein, seitliche Spiegelstellungen und Rotationen des Kopfes anzuwenden.

Das Spiegelbild der hinteren Larynxwand erscheint nach dem Reflexionsgesetze in der Richtung unseres Blickes hinter dem Spiegel und ist ebenso weit von diesem entfernt wie die Wand selbst. Wir haben oben auseinandergesetzt, dass bei gerader Kopfhaltung und einer Spiegelstellung von 45° die hintere Schlundwand horizontal gesehen wird und nur in besonders günstigen Fällen auch die Hinterfläche des Kehlkopfinnern erscheint. Diese letztere verläuft in der Mehrzahl der Fälle — wenigstens darf man sich das so vorstellen, wenn man sie auch nicht sieht — unter dem Horizonte und zwar von der incisura interarytaenoidea an schräg nach hinten unten. Neigen wir den Spiegel und den Kopf des Patienten mehr nach vorn und blicken entsprechend von unten, so kommt bald früher, bald später der Augenblick, wo sich die pars arytaenoidea mit einem Stück der hinteren Trachealwand im Bilde bis in unsere Blickrichtung gehoben hat, demnach aufs äusserste perspektivisch verkürzt erscheint und wie die letztere von vorn unten nach hinten oben verläuft. Fahren wir dann mit der Neigung von Kopf und Spiegel fort und sehen wir noch mehr von unten, dann steigt die Ebene der hinteren Larynxwand steiler nach hinten oben an als unsere Sehachse, und beide bilden einen Winkel zusammen; die fragliche Fläche wird mehr en face gesehen. Es kann sogar so weit kommen, dass sie im Bilde vertikal oder nahezu vertikal verläuft, wobei selbstverständlich die Arygegend unten und die Ringknorpelgegend oben sich befindet, der Kehlkopf also wie auf den Kopf gestellt erscheint, doch

nur, wenn wir sehr steil von unten nach oben sehen. Bei einem solchen Bilde befindet sich der Kehldeckel vorn, die hintere Larynxwand hinten und nicht umgekehrt, wie bei der Untersuchung bei zurückgebeugtem Kopfe. Die bei dieser sich geltend machende Vertauschung von vorn und hinten ist also unter den erwähnten Umständen vollständig aufgehoben. Das Spiegelbild unterscheidet sich jetzt von dem Gegenstande durch die Umkehrung von unten und oben.

Wir haben in unserer Uebersicht über die Literatur eine Abbildung von Türk reproducirt, welche ausser der etwas verkürzten hinteren Larynxwand auch noch die ganze Hinterfläche des Trachealrohres sammt Bifurkation zeigt (Fig. 1). Demgegenüber erhält man bei der Untersuchung bei vorgebeugtem Kopfe Bilder, welche sich meist nur auf den oberen Theil der hinteren Luftröhrenwand erstrecken und mitunter nur bis zum unteren Ende der pars cricoidea reichen, während der Kehldeckel alles Uebrige zudeckt. Die Stellung und Grösse desselben ist also maassgebend für den Grad der Ausdehnung des Bildes auf die Hinterwand des laryngo-trachealen Rohres.

Aber es kommt auch noch ein zweites Moment in Betracht, von dem die Ausdehnung unseres Bildes abhängig ist, nämlich das Verhältniss unserer Blickrichtung zum Verlaufe der Hinterfläche des cavum laryngo-tracheale (oder auch zur Achse der Luftröhre). Je mehr beide übereinstimmen, desto weiter wird unser Blick gegen die Bifurkation vordringen, desto mehr wird sich das Bild jener Fläche perspektivisch verkürzen; je weniger sie übereinstimmen, je grösser der Winkel ist, unter dem wir auf die hintere Larynx- und Trachealwand sehen, desto kürzer wird die Strecke, welche wir am Epiglottisrande vorbei von ihr erblicken, desto mehr en face wird sie uns aber auch erscheinen. Nebenstehende schematische Figur lässt uns das klar werden. *a b c d* möge Kehlkopf und Luftröhre im Sagittalschnitt vorstellen, *b e* den Kehldeckel, α, β, γ, δ verschiedene Blickrichtungen. Dann sind $a\alpha_1$, $a\beta_1$, $a\gamma_1$, $a\delta_1$ die entsprechenden Strecken der gegenüberliegenden Wand, welche von den Punkten α, β, γ und δ aus gesehen werden. Analog verhält sich die Sache, wenn sich in diesen Punkten der Kehlkopfspiegel befindet und das Licht in die bezüglichen Richtungen reflektirt. Nehmen wir an, in γ befände sich das untere Ende der hinteren Larynxwand, so würden wir von δ aus nicht einmal mehr diese ganz, sondern nur ein oberes Stück derselben sehen. Daraus geht

Fig. 40.

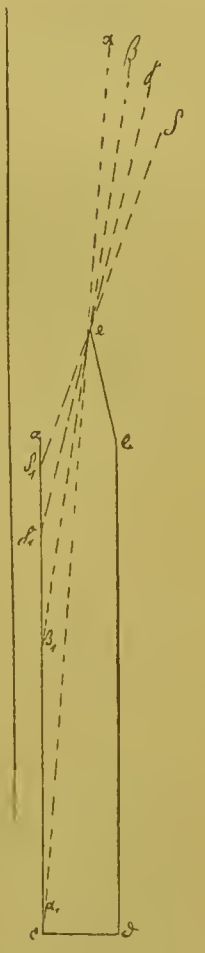

hervor, dass wir unseren Bestrebungen, diese Wand möglichst en face zu Gesicht zu bekommen, durch welche wir leicht zu übermässigem Beugen des Kopfes nach vorn getrieben werden, dann eine Grenze setzen müssen, wenn wir eben noch die hintere Larynxwand ganz und von der hinteren Trachealwand nichts mehr zu sehen bekommen. Gehen wir mit der Kopfbeuge darüber hinaus, so wird auch die pars cricoidea wieder und selbst untere Abschnitte der pars arytaenoidea aus dem Blick verschwinden. Wir kommen allerdings sehr selten in eine solche Lage, weil der dazu nöthige Grad der Vorwärtsneigung des Kopfes meist nicht mehr möglich ist. Nur dann kann dieser Fall eintreten, wenn schon bei gerader oder wenig gebeugter Kopfhaltung ein gutes en face-Bild der hinteren Larynxwand zu erlangen war und trotzdem zu den stärksten Beugegraden übergegangen wurde.

Das Bild, welches wir durch die Untersuchung bei auf die Brust gesenktem Kopfe von der Hinterfläche der Kehlkopfhöhle bekommen, zeigt uns dieselbe meist viel weniger en profil als Fig. 1 und erlaubt uns daher, sofern wir für gute Beleuchtung gesorgt haben, diese Fläche von der incisura interarytaenoidea an bis zum untern Rande der Ringknorpelplatte Schritt für Schritt genau zu betrachten und die feinsten Einzelheiten an ihr zu erkennen. Aber auch die hinteren Theile der Seitenflächen des Larynx und namentlich die pars cartilaginea der Stimmbänder können wir bequem übersehen. Am meisten Abwechselung bietet die pars arytaenoidea durch ihre Färbung und Oberflächengestaltung (transversale Falte); an der fossa cricoidea fällt uns meist die Variabilität ihrer Tiefe auf; die Innenfläche der Ringknorpelplatte bietet selten etwas Besonderes. Erwähnt sei hier, dass ich öfter an ihrem unteren Ende einen kleinen medianen, wohl ausgeprägten Wulst gesehen habe, über dessen Bedeutung ich weiter nichts zu sagen vermag, abgesehen davon, dass ich ihn für eine normale Bildung halte. Selten findet sich zwischen der Ringknorpelplatte und dem Anfang der Luftröhre eine der fossa cricoidea analoge Grube.

Ergebnisse der Untersuchung der hinteren Larynxwand bei 100 Patienten mit theils gesunden, theils kranken Kehlköpfen.

Um zu einem Urtheile über die praktische Durchführbarkeit und Leistungsfähigkeit meiner Methode der Untersuchung der hinteren Larynxwand bei vorwärts geneigtem Kopfe zu gelangen, sowie die Resultate bei dem bisher gebräuchlichen Verfahren von Türk bei gerader Kopfhaltung und dem neuen einander gegenüberstellen zu können, wurden 100 Fälle ohne Auswahl, und soweit mir in der poliklinischen wie privaten Sprechstunde Zeit und Gelegenheit zur Verfügung stand, nach beiden Methoden

untersucht und die Ergebnisse genau notirt. Durch Zusammenstellung derselben gelangte ich zu folgenden Zahlen.

Das Türk'sche Verfahren erlaubte in 11 Fällen, die Hinterfläche des cavum laryngis ganz zu sehen, in 4 die pars arytaenoidea allein, in 3 nur ihre seitlichen Abschnitte, in 29 ihre obere Hälfte bis oberes Drittel, in 28 eine obere schmale Zone, in 24 nur den oberen Rand und in einem nicht einmal diesen (besonderer Verhältnisse wegen). Es waren also 100 weniger 11 = 89 Fälle, in welchen ich auf diese Weise einen nicht vollständigen oder ganz ungenügenden Erfolg hatte. Von diesen 89 Patienten führte die Untersuchung bei vorgebeugtem Kopfe in 77 in sehr befriedigender Weise zum Ziele; man sah die hintere Larynxwand sammt einem kleineren oder grösseren Theile der Hinterwand der Luftröhre. Dabei war der Untersuchungsmodus im einzelnen folgender:

Patient	Arzt	Zahl der Fälle	Alter in Jahren		
			Männer	Frauen	Kinder
Sitzt, Stuhl durch ein Polster erhöht	Kniet	3	24, 26, 28		
Steht	Sitzt	14	22, 23, 25, 25, 26, 30, 31, 32, 38, 41, 46, 56	20, 50	
Steht	Kniet	29	17, 17½, 20, 23, 34, 35, 36, 40, 50, 70	17, 18, 19, 20, 20, 21, 21, 21, 25, 27, 28, 28, 32, 33, 35, 38, 48	12 (Knabe), 12 (Mädchen)
Steht auf dem Stuhl	Sitzt	2			11, 12 (Mädchen)
Steht	Kniet, den Oberkörper auf die Ferse niedergelassen, sieht stark von unten nach oben	29	14, 18, 19, 20, 21, 23, 25, 35, 36, 50, 50, 50	14, 14½, 17, 17, 18, 18, 19, 25, 25, 28, 29, 30, 30, 31, 36, 38, 58	
		Sa. 77	37	36	4

Wir haben noch über 12 Fälle zu berichten (89 — 77 = 12), in welchen die hintere Larynxwand nur theilweise (7) oder gar nicht sichtbar war (5).

Unter der Gruppe von sieben befand sich ein Phthisiker (Wintermantel) mit so hochgradiger Larynxstenose dicht unterhalb der durch Ulceration fast vollständig zerstörten Stimmbänder, dass derselbe bald nach der Untersuchung tracheotomirt werden musste. Bei ihm erlaubte die Stenose nicht die Innenfläche der Ringknorpelplatte zu sehen, während die Untersuchung der pars arytaenoidea gut gelang. Bei gerader Kopfhaltung sah man nur den obersten Theil der letzteren. Es folgen

dann vier Phthisiker (Isele, Meyer, Möller, Huck) mit Infiltrationen, Granulationen, Ulcerationen an der Hinterfläche des Kehlkopfinnern, welche bei einem der genannten die pars subglottica von den Stimmbändern an ganz, bei einem anderen theilweise verdeckten, während sie bei den beiden anderen auch die pars arytaenoidea nur theilweise zu übersehen erlaubten (Näheres unten). Die gewöhnliche Untersuchung gestattete nur bis zu den oberen Rändern der prominenten Theile zu sehen. Ein weiterer Fall betraf einen Knaben von 11 Jahren mit mässig vergrösserter Schilddrüse (rechts und in der Mitte); man sah mit dem bisherigen Verfahren nur die Gegend der incisura interarytaenoidea. Nachdem ich den Kleinen auf einen Stuhl gestellt hatte, konnte ich bis zur fossa cricoidea sehen, ebenso war der obere Theil der hinteren Trachealwand sichtbar, es fehlte nur die pars cricoidea im Bilde. Bei einem tracheotomirten Diphtheriekinde von 6 Jahren, bei welchem die Canüle seit einigen Tagen entfernt und die Trachealwunde noch nicht geschlossen war, und welches die laryngoskopische Untersuchung nur nach vielem Sträuben zuliess, war bei gerader Kopfhaltung nichts von der hinteren Larynxwand zu sehen. Ich stellte es auf den Stuhl und untersuchte knieend und dabei fast direkt von unten nach oben blickend; so kam doch wenigstens die pars arytaenoidea zum Vorschein. Ganz analog verhielt sich die Sache bei einem 15-jährigen Mädchen, nur dass bei diesem auch noch ein oberes Stück hinterer Luftröhrenwand gesehen werden konnte.

Unter die letzte Gruppe von 5 Fällen rechne ich einen Jungen von 13 Jahren, bei dem auch bei tiefster Kopfbeuge nach vorn nichts erreicht wurde. Die plica interaryt. sprang bei ihm stark gegen das Larynxinnere vor. Ferner gehört hierher ein Patient von 50 Jahren, bei dem man nur bis zu einer transversalen Falte über dem Niveau der hinteren Stimmbandenden sehen konnte; eine Struma (beide Lappen sammt Isthmus) liess bei ihm die genügende Vorwärtsbiegung des Halses nicht zu. Als sehr zufriedenstellend betrachtete ich — trotzdem es unmöglich war, mehr als die oberste Zone der hinteren Larynxwand zu sehen — das Ergebniss einer sehr schwierigen Untersuchung, bei welcher Patient stand, den Kopf stark senkte und zugleich nach links drehte, während ich kniete und den Spiegel schief in die rechte Rachenseite hielt; denn ich entdeckte so eine tuberkulöse Granulation am hintersten Ende des linken Stimmbandes. Dieselbe verursachte starke Heiserkeit (Fall Kopf).

Als letzter Fall (Ulmer) sei dann noch eine tumorartige tuberculöse Infiltration der hinteren Larynxwand genannt, welche so weit vorragte, dass nur der vorderste Theil der Stimmbänder frei blieb. Bei der Untersuchung mit vorgeneigtem Kopfe (Patient stand, ich kniete) erschien der Tumor übersichtlicher, zeigte links ein Ulcus, und wurden die vorderen $^2/_3$ der Stimmbänder sichtbar.

Ein Ueberblick über die letzten zwölf Fälle lehrt uns, dass mein Verfahren durchweg, wenn auch nicht alles, so doch bedeutend mehr leistete als die einfache Untersuchung bei gerader Kopfhaltung nach Türk.

Wenn ich bedenke, dass in diesen Fällen nie die Sonde zur Hochhebung des Kehldeckels, noch die anderen oben erwähnten (p. 61) besonderen Maassregeln in Anwendung kamen, weil ich dieselben erst nach Abschluss der Statistik erprobte, so zweifle ich nicht daran, dass ich mit meiner jetzigen Erfahrung und meinen jetzigen Hülfsmitteln auch bei diesen Patienten noch mehr erreicht hätte.

Ueber die Leistungen der Untersuchung bei vorgebeugtem Kopfe bei Tuberkulose der hinteren Larynxwand.

Unter den pathologischen Veränderungen der hinteren Larynxwand sind, abgesehen von den katarrhalischen, die häufigsten und die wichtigsten die tuberkulösen. Es ist bekannt, dass schon lange, bevor die Phthise manifeste Lungenerscheinungen macht, charakteristische Veränderungen an der Hinterfläche der Kehlkopfhöhle vorhanden sein können, deren Nachweis für die Diagnose von der allergrössten Bedeutung ist[1]). Und bei ausgesprochenen Fällen von Tuberkulose pflegt der Kehlkopf sowie namentlich seine hintere Wand so häufig zu erkranken, dass es nöthig ist, sie in jedem Falle genau zu untersuchen. Es liegt aber nicht allein in unserem Interesse, solche Veränderungen überhaupt nachzuweisen, sondern auch ihren Grad und ihre Ausdehnung festzustellen, um sie geeigneten, wohl lokalisirten therapeutischen Eingriffen unterziehen zu können.

Bei der Unzureichungsfähigkeit der bisherigen Untersuchungsmethoden konnte solchen Forderungen oft gar nicht oder nur ungenügend entsprochen werden. Es war mir daher von grossem Interesse, ein Urtheil darüber zu gewinnen, inwieweit mein neues Verfahren hier eine Aenderung herbeizuführen berufen sein mochte.

Bis jetzt verfüge ich über 29 Patienten mit Larynxphthise, bei welchen die hintere Larynxwand bei vorwärtsgebeugtem Kopfe genau untersucht worden ist. 19 derselben sind in obiger Statistik inbegriffen, 10 neu hinzugekommen. Von diesen 29 nun war bei 8 die hintere Larynxwand gänzlich frei von Veränderungen, was desswegen mit aller Bestimmtheit behauptet werden konnte, weil es bei allen gelungen war,

---

1) Vergl. Schech, Die Tuberkulose des Kehlkopfes. Volkmann's klin. Vorträge, No. 230, 1883, p. 7; Störk in Pitha-Billroth, 3. Bd., 1. Abth., 7. Lief., 2. Hälfte, p. 282, 1880; Biefel, Archiv f. klin. Medicin, 30. Bd., 1882, p. 467.

die Wand in toto zu betrachten, doch nur bei nach vorn geneigter Kopfhaltung. Bei rückwärts gebeugter und gerader (nach Türk) konnte man sechsmal nur den oberen Rand, einmal die obere Hälfte der pars arytaenoidea und einmal diese ganz übersehen. In diesen Fällen wurden also die Zweifel, welche das seitherige Verfahren noch bezüglich der Beschaffenheit der fraglichen Gegend hinterlassen hatte, vollständig beseitigt, gewiss ein sehr willkommenes Resultat. Einer dieser Patienten war mir desswegen besonders interessant, weil er ein vor kürzerer Zeit ausgestelltes Attest von dem Assistenten eines sehr bekannten Laryngologen besass, in welchem unter dem Hinweis auf eine Schwellung der Arygegend die Vermuthung ausgesprochen war, dass wahrscheinlich an der hinteren Larynxwand ein Ulcus bestände. Ich konnte mit meiner Untersuchungsmethode nicht allein die Abwesenheit eines solchen zur Zeit feststellen, sondern auch bestimmt aussagen, dass keines dagewesen war.

Von den restirenden 21 Patienten (29—8) haben wir zunächst 12 gesondert zu betrachten, welche bei grösseren oder geringeren Veränderungen an der Innenfläche des hinteren Kehlkopfabschnittes doch einen Totalüberblick über dieselbe gestatteten, sofern man bei auf die Brust gesenktem Kopf untersuchte. Die Untersuchung gestaltete sich im einzelnen, wie folgt:

Bertha Bischof, 29 Jahre. Bei der gewöhnlichen Untersuchung zeigt sich an der oberen Fläche jedes Stimmbandes eine flache, in Folge vorausgegangener anderweitiger Behandlung nahezu vernarbte Ulceration, welche rechts etwas auf die subglottische Gegend übergreift. Von der hinteren Larynxwand sieht man nur den oberen Rand. Lässt man dagegen Patientin stehen und untersucht man knieend und stark von unten blickend, so bemerkt man eine mässige Verdickung in der Mitte der pars arytaenoidea mit einer kleinen Narbe an ihrer Spitze, während alles Uebrige, auch die pars cricoidea, ganz gesund aussieht.

Christian Holzer, 18 Jahre. Ulcus am rechten Stimmbande. Bei gerader Kopfhaltung erscheint ein kleines medianes oberes Stückchen der pars arytaenoidea. Pat. steht, ich kniee, blicke steil nach oben: die ganze Hinterfläche des Kehlkopfraumes ist sichtbar. An der pars arytaenoidea findet sich rechts und links über dem Niveau der Stimmbänder ein kleines Knötchen. Nach acht Tagen lässt sich auf dieselbe Weise feststellen, dass aus jedem Knötchen ein kleines Ulcus geworden ist. Heryng hat in seinem Buche „Die Heilbarkeit der Larynxphthise“ auf die hier beschriebenen Knötchen als Frühform der tuberkulösen Erkrankung des Larynx besonders aufmerksam gemacht (p. 42). Bei einem Patienten entfernte er ein solches Gebilde zur mikroskopischen Untersuchung. „Es bestand aus Granulationsgewebe, war mit verdicktem Epithel bedeckt und enthielt in der Mitte einige kleine Tuberkel mit ausgeprägten Riesenzellen.“

Herr Rosenblatt, 23 Jahre:

a) Gewöhnl. Untersuchung: links eine kleine Granulation am oberen Theile der pars arytaenoidea. Man ist versucht, in der tieferen unsichtbaren Gegend derselben eine Ulceration zu vermuthen.

b) Steht, Kopf stark gebeugt, ich sehe fast vertikal nach oben. Dabei lässt sich die hintere Larynxwand im Ganzen überblicken. Man findet so rechts noch ein kleines Knötchen an der pars arytaenoidea und eines unter dem hinteren Ende des rechten Stimmbandes.

Ich habe den Patienten später nicht mehr gesehen, zweifele aber bei seinen klaren Lungenerscheinungen nicht an der tuberkulösen Natur der gefundenen Knötchen.

Franziska Schuh, 25 Jahre:

a) Gewöhnl. Untersuchung: Flache Ulcerationen an beiden Stimmbändern. Ein schmaler oberer Streifen der pars supraglottica ist sichtbar; die Schleimhaut scheint ein wenig verdickt zu sein, so dass man weiter nach unten ausgesprochenere Veränderungen vermuthet.

b) Wenn Patientin steht und den Kopf vorwärts neigt und man knieend laryngoskopirt, sieht man bis zum unteren Ende der fossa cricoidea, bei stärkerer Kopfbeuge und fast vertikal von unten nach oben gerichtetem Blick erscheint auch die pars cricoidea sammt einem grossen Stück hinterer Trachealwand im Bilde. Dasselbe wird erreicht, wenn man der stehenden Patientin eine stramme militärische Kopfhaltung giebt, kniet, mit dem Spatel Kehldeckel und Zungengrund etwas nach vorn drängt und den Kehlkopfspiegel ziemlich weit vorn am Beginn des harten Gaumens placirt.

In der Mitte der pars supraglottica bemerkt man nun eine Gruppe von 4—5 äusserst flachen Höckerchen, von denen nur eines, welches mehr nach rechts liegt, etwas stärker prominirt. Nach meinen bisherigen Erfahrungen muss ich diese Dinge für ein Frühstadium der Tuberculose der hinteren Larynxwand halten.

Katharina Wehrle, 36 Jahre:

a) Gewöhnl. Untersuchung: Beiderseits Gegend unterhalb der Stimmbänder etwas geschwollen und rauh. Rechts am Beginne der unteren Hälfte der regio arytaen. bemerkt man eine Gruppe zackiger Hervorragungen, welche sich bis zu dem hinteren Ende des rechten Stimmbandes ausdehnt.

b) Steht, Kinn bis auf die Brust gesenkt, ich kniee, blicke stark von unten und kann so die ganze Hinterfläche des cavum laryngis und des oberen Theiles der Luftröhre übersehen. Dabei ergiebt sich, dass jene zackigen Hervorragungen nur die Ränder eines schmalen, nach Art einer tief ausgefressenen Furche die Basis des rechten Stimmbandes an der pars arytaenoidea umgreifenden und eine Strecke weit in die subglottische Gegend sich erstreckenden Geschwüres darstellen, in dessen Nachbarschaft sich noch einige Unebenheiten bemerkbar machen. Das Ulcus allein lässt sich auch schon gut sehen, wenn Patientin steht und ich sitze.

Herr Birkmeyer, 50 Jahre alt. Patient der internen Klinik. Ein wenig ausgesprochener Lungenbefund liess den Verdacht auf Phthise aufkommen, doch fanden sich keine Bacillen im Sputum.

a) Gewöhnl. Untersuchung: Arygegend beiderseits ein wenig geschwollen. Erscheinungen von mässiger chronischer Laryngitis. Von der hinteren Larynxwand sieht man ausser dem oberen Rande absolut nichts.

b) Pat. (gross) steht, Kopf bis zum Aeussersten gesenkt, ich knicc, sehe vertikal nach oben. Nun bemerke ich eine graue Insel mit zackigen Rändern an der pars arytaenoidea, zwischen den hinteren Stimmbandenden nach abwärts reichend, welche ich für eine beginnende tuberkulöse Ulce-

ration erkläre. Die Innenfläche der Ringknorpelplatte ist schwer zu übersehen, doch frei.

Später wurden die Bacillen gefunden.

Frau Jehle, 43 Jahre alt. Ueber der linken Lungenspitze ist der Percussionsschall etwas abgeschwächt; man hört das Exspirium ein wenig verlängert und einige trockene Ronchi.

Larynx: a) Gewöhnliche Untersuchung bei mässig zurückgeneigtem Kopfe: Der Larynx erscheint gesund bis auf zwei schrotkorngrosse Verdickungen am oberen Drittel der pars arytaenoidea der hinteren Larynxwand. Dieselben liegen symmetrisch, nahe der Mittellinie.

b) Untersuchung bei militärisch gerader Kopfhaltung: man sieht nur wenig mehr.

c) Kopf stark nach abwärts geneigt, Pat. steht, ich kniee gebückt, sehe steil von unten nach oben: nun erscheint die pars arytaen. ganz, ebenso die pars ericoidea, doch beide noch stark im Profil, so dass man sich über eine Oberflächenveränderung der pars aryt. zwischen und unterhalb besagter Verdickungen nicht ganz klar wird.

d) Bei stark geneigtem Kopfe wird der Kehldeckel hochgezogen und der Spiegel am harten Gaumen placirt. So sieht man, dass es sich um eine scharf abgegrenzte Insel verdickten Epithels handelt.

e) Mein Doppelspiegelverfahren, welches ein vorzügliches en face-Bild der pars aryt. liefert, bestätigt den Befund auf das klarste. Das Sputum enthält reichlich Bacillen. Bei der mikroskopischen Untersuchung der mit der Cüvette entfernten Knötchen findet sich eine Rundzelleninfiltration der Mucosa.

Herr Graf, 31 Jahre alt:

a) Gewöhnl. Untersuchung: Geschwür am rechten Stimmbande, Narbe am linken. An der pars aryt. bemerkt man eine Infiltration, welche mit unregelmässigen Zacken nach unten abschliesst.

b) Pat. steht, ich sitze: die Zacken bilden nur den oberen Rand einer ausgedehnten, über die ganze untere Hälfte der pars arytaenoidea bis zu den processus vocales und zwischen beiden durch in die subchordale Gegend sich erstreckenden, tief ausgefressenen Ulceration, deren Grund an einer kleinen Stelle nicht gesehen werden kann. Pars ericoidea im übrigen gesund.

Joh. Hauck, 26 Jahre:

a) Tuberkulöse Ulceration am ganzen rechten Stimmbande. Zwischen proc. vocalis und hinterer Larynxwand eine von Granulationen umgebene Furche.

b) Steht, Kopf möglichst gesenkt, ich sitze. Anstatt der Furche sieht man nun ein sehr tief ausgefressenes Geschwür, welches auch noch unter das Niveau des Stimmbandes nach abwärts greift, überhaupt viel grösser ist, als es nach der gewöhnlichen Untersuchung den Anschein hatte.

Herr L., 25 Jahre:

a) Unters. bei rückgeb. und gerader Kopfhaltung: Narben an beiden Stimmbändern und der laryngealen Fläche des Kehldeckels (nach Behandl. mit Milchsäure). An der pars aryt. eine starke Infiltration, von der man in der Mitte nur den oberen Rand, seitlich jedoch ein wenig mehr sieht.

b) Die Untersuchung bei stark nach vorn geneigtem Kopfe des Patienten (er stand, ich kniete) kam erst in Anwendung, als bereits ein grösserer Theil der Infiltration mit der Cüvette entfernt war. Man sah vom oberen Rande des immer noch ziemlich dicken Polsters bis unter das Niveau der Stimmbänder reichend ein grosses, wie zerhackt aussehendes, mit warzen- und zacken-förmigen Erhabenheiten besetztes Feld, das frei von Belag war und überall einen Epitholüberzug zu haben schien. Die Innenfläche der Ringknorpelplatte konnte klar übersehen werden, zeigte sich intakt. Das Infiltrat verdeckte nur einen ganz schmalen Streifen dieser Fläche.

Herr Fligauf, 35 Jahre alt.

a) Gewöhnl. Untersuchung: An der hinteren Larynxwand befindet sich eine tuberkulöse Infiltration, deren Oberfläche in ausgedehntem Maasse geschwürig zerfallen und von Granulationen bedeckt ist. Die Ulceration greift beiderseits auf die hinteren Stimmbandabschnitte und links auch auf die infiltrirten Seitenwände des subchordalen Raumes über. In der Mitte sieht man die Granulationswülste sich ebenfalls bis unter das Niveau der Stimmbänder erstrecken und stark vorragen. Die Stimmbänder stehen einander ziemlich nahe, sind wenig beweglich, so dass Patient ziemlich starke Athemnoth hat. Tracheotomie, Cürettement, Milchsäurebehandlung. Larynx nach einem Vierteljahre ausgeheilt bis auf eine kleine Stelle an der pars arytaenoidea links. Die letztere ist im übrigen von ihren Hervorragungen befreit, geglättet, vernarbt. Die Stimmbänder gehen über mittlere Inspirationsstellung auseinander. Canüle liegt noch. Der sehr chronisch verlaufende Lungenprocess anscheinend gebessert, wenig Auswurf. Allgemeinbefinden und Ernährungszustand recht gut.

Um diese Zeit folgendes Ergebniss: Während bei den gewöhnlichen Untersuchungsmethoden der untere Abschnitt der pars arytaenoidea nicht ganz übersehen wird, gelingt es, wenn man die stark nach vorn geneigte Kopfhaltung benützt (steht, ich kniee), die ganze hintere Larynxwand sich zu Gesicht zu bringen. Dabei zeigt sich die pars cricoidea gesund.

Balbinga Bengen, 28 Jahre.

a) Gewöhnl. Untersuchung: An den Rändern der Stimmbänder Defecte. An der pars arytaen. eine mit Zacken besetzte Infiltration, links deutlich ulcerirt.

b) Pat. steht, hat den Kopf stark gebeugt, ich kniee, sehe möglichst von unten.

Die Infiltration reicht nur bis zum oberen Rande der fossa cricoidea, von der sie ein Stückchen verdeckt. Sonst sieht man die pars cricoidea und ein Stück der hinteren Trachealwand.

Auf diese 12 Fälle, bei denen durch mein Verfahren ein vollständiges Resultat erzielt wurde, lasse ich 5 folgen, bei welchen die Inspektion nur bezüglich eines Theiles der hinteren Larynxwand, und zwar des supraglottischen genügend gelang. Sie sind zum Theil bereits oben summarisch beschrieben; doch lohnt es sich, sie etwas genauer kennen zu lernen.

Catharina Huck, 35 Jahre:

a) Gewöhnl. Untersuchung: Acute Perichondritis beider Aryknorpel. Links Abscedirung und Aufbruch. Schwellung darauf links geringer als

rechts, wo es nicht zur Eiterung kam. An der pars aryt. im Beginne des mittleren Drittels eine quere leistenförmige Infiltration.

b) Pat. steht, ich knie, sehe ganz von unten. Es gelingt nicht, über die Leiste wegzusehen. Rotirt man bei gleichzeitiger Kopfbeuge einmal den Kopf nach rechts, dann nach links, so sieht man seitlich bis zu den hinteren Stimmbandenden.

Bei einer späteren Untersuchung unter Anwendung einer stärkeren Beugung des Kopfes nach vorn gelang es, wenigstens die ganze linke Hälfte der hinteren Larynxwand zu überschen. Dabei ergab sich weiter nichts Besonderes. Rechts verhinderte die Schwellung der Arygegend die Erreichung desselben Resultates.

Sylvester Meyer, 46 Jahre:

a) Gewöhnl. Untersuchung: Am linken Stimmbande eine Narbe, am vorderen Drittel des rechten ein Ulcus, ein weiteres an der pars aryt. jedoch nur kenntlich durch seinen gezackten oberen Rand.

b) Pat. steht, Kopf nach vorn gesenkt, ich sitze. Nun übersieht man ein ausgedehntes, bis unter das Niveau der Stimmbänder hinabreichendes, auf die Gegend der processus vocales übergreifendes und namentlich links tief eingefressenes Geschwür. Lässt man noch dazu den Kopf nach links drehen und bringt man den Spiegel schief in die rechte Pharynxseite, so übersieht man den Grund des Ulcus besser. Die Stimmbänder gehen nicht über mittlere Inspirationsstellung auseinander. Dadurch sowie wegen der Unregelmässigkeiten des Geschwüres wird die Betrachtung der pars cricoidea unmöglich.

Josef Isele, 45 Jahre. Bei der Untersuchung bei gerader Kopfhaltung nach Türk bemerkt man an der pars aryt., und zwar deren oberem Drittel, einige Unebenheiten. Wenn Pat. steht und von mir im Sitzen untersucht wird, geben sich diese als der obere Rand eines durch Zacken, Einkerbungen, deutliche Substanzverluste charakterisirten tuberkulösen Geschwüres zu erkennen. Am hinteren Theile des rechten Stimmbandes bemerkt man eine Narbe. Die Innenfläche der Ringknorpelplatte ist infolge der Wulstungen des Geschwürsgrundes theilweise verdeckt.

Leoni Adam, 21 Jahre.

a) Gewöhnl. Untersuchung: Breites, in Heilung begriffenes Ulcus am rechten Stimmbande. Verdickung des linken Taschenbandes. Von der hinteren Larynxwand sieht man nur einen schmalen oberen Streifen, und dieser zeigt eine mässige Schleimhaut-Verdickung, welche nach unten einen scharfen Rand besitzt, den man als die obere Grenze eines Geschwüres ansehen zu müssen glaubt. Der Kehlkopf ist klein, die Stimmbänder gehen auch bei tiefster Inspiration nicht über einen mittleren Grad der Abduktion auseinander.

b) Wenn Patientin steht, das Kinn auf die Brust gesenkt, und ich knieend ganz von unten nach oben in den Spiegel blicke, so taucht nunmehr die ganze pars arytaenoidea auf und zeigt eine eigenthümliche Glätte, wie durch Vernarbung. Genau in ihrer Mitte, aber etwa 3—4 mm unterhalb des erwähnten scharfen Randes befindet sich ein pyramidenförmiger Granulationshügel von ca. 3 mm Höhe und 4 mm Durchmesser an der Basis. Da die Stimmbänder nicht viel mehr auseinandergehen, als dieser Hügel breit ist, so macht er jeglichen Ausblick auf die pars cricoidea unmöglich, welche nach seiner Entfernung sicher zu sehen sein würde.

Michael Wintermantel, 41 Jahre.

a) Gewöhnl. Untersuchung: Grosse Ulcerationen an der Stelle beider Stimmbänder, welche beiderseits noch auf die infiltrirte und stimmbandähnlich vorspringende subglottische Region, hinten auf die hintere Larynxwand, links auf das Taschenband übergreifen. Die subchordalen Infiltrate kommen sich so nahe, dass sie eine bedeutende Stenose hervorrufen, welche die Tracheotomie nöthig macht.

b) Laryngoskopirt man bei vorwärts gebeugtem Kopfe, wobei Pat. steht und man selber kniet, so kommt in der Mitte der pars arytaenoidea auf infiltrirtem Grunde eine kleine Ulceration zum Vorscheine. Der Stenose wegen ist natürlich von dem subglottischen Gebiete nichts zu sehen.

Ich habe noch über die letzten vier Fälle von Tuberkulose der Hinterfläche der Kehlkopfhöhle zu berichten. Sie sind insofern gleichartig, als die fragliche Methode bei ihnen am wenigsten für die Inspektion der hinteren Larynxwand leistete, wiewohl sie zur Förderung der Diagnose beitrug.

Ludwig Möller, 49 Jahre:

a) Gewöhnl. Untersuchung: Linkes Stimmband dicker als das rechte, an dem sich eine Narbe befindet. An der Hinterfläche der Kehlkopfhöhle, deren oberen Abschnitt man zur Hälfte übersehen kann, ragen einige spitze Zacken hervor.

b) Bei Anwendung der vorgebeugten Kopfhaltung, selbst der stärksten Grade derselben, sieht man doch nur links bis zum hinteren Ende des Stimmbandes; rechts hindern daran die Zacken, welche jetzt eine relativ bedeutende Länge (ca. 3 mm) zeigen.

Die Fälle Kopf und Ulmer sind bereits oben genau beschrieben (p. 66 tuberkulöse Granulation am linken Stimmbande hinten und tub Tumor der pars arytaen.). Es fehlt noch:

Katharina Birkenhofer, 22 Jahre:

a) Gewöhnl. Untersuchung: Geschwüre am freien Rande des Kehldeckels und an beiden Taschenbändern, die ziemlich stark verdickt sind, übergreifend auf die Stimmbänder. Von der pars arytaen. sieht man die etwas infiltrirte, nach unten einen scharfen Rand zeigende oberste Zone. Kehlkopf klein, eng, selbst bei tiefster Inspiration tritt nur eine beschränkte Oeffnung der Glottis ein.

b) Da Pat. klein und dick ist, sowie einen kurzen Hals besitzt, wird es nöthig, sie auf den Stuhl zu stellen und sie ihren Kopf möglichst vorwärts neigen zu lassen. Ich sitze und beuge meinen Kopf so weit zurück, dass ich vertikal von unten nach oben in den Rachen der Patientin zu sehen vermag Nach Cocainisirung hält sie genügend still, doch ist die ganze Procedur für beide Theile mühsam und erfordert viel Geduld. Der Erfolg lohnt keineswegs diese Anstrengungen und doch ist er entschcidend für die Annahme einer Ulceration an der pars arytaenoidea. Denn ich sehe 2—3 mm unterhalb des erwähnten scharfen Randes einen medianen Granulationsgipfel. Alles Uebrige entzieht sich mit grosser Beharrlichkeit meinem Blick.

Stellen wir die Resultate der 29 Fälle von Larynxphthise nach gewissen Gesichtspunkten zusammen, so ergiebt sich Folgendes: Durch die Untersuchung bei zurückgebeugter oder gerader Kopfhaltung (ohne Anwendung der Sonde und der sich daran anschliessenden von mir angegebenen Maassregeln) wurde in keinem der Fälle eine Inspektion der regio cricoidea der hinteren Larynxwand ermöglicht, und nur in einem die der ganzen regio arytaenoidea. Sonst sah man nur Theile der letzteren, und zwar ungefähr (von ihrem oberen Rande an gerechnet) $^3/_4$ ihrer Länge in 3, $^1/_2$ in 5, $^1/_3$ in 3, nur die oberste Zone oder den oberen Rand in 17 Fällen. Laryngoskopirte man dagegen, wenn der Patient den Kopf vorwärts gebeugt hielt, so konnte man in 20 Fällen beide Abschnitte der Hinterfläche des Larynxraumes, in 4 den oberen ganz, in 3 zur Hälfte, in einem die linke Hälfte der ganzen Fläche und nur in einem einzigen nicht mehr als den oberen Rand sehen. Die Sonde zur Hochhebung des Kehldeckels hatte ich zur Zeit, als ich diesen Fall untersuchte, noch nicht in Gebrauch genommen. Im übrigen ist noch zu bemerken, dass die mangelhafte Erweiterung der Glottis den Ausblick nach dem unteren Kehlkopfraume in 4 Fällen sehr beschränkte, in zweien ganz unmöglich machte.

Betrachten wir das Ergebniss der laryngoskopischen Untersuchung bei unseren Patienten etwas spezieller von dem diagnostischen Gesichtspunkte aus, so ist zunächst zu erwähnen, dass die in dieser Hinsicht werthvollste Kategorie von Fällen unter obigen leider nur spärlich vertreten ist. Ich meine jene, wo bei geringem, zweifelhaftem oder gar keinem positiven Lungenbefunde die hintere Larynxwand allein erkrankt ist, ohne irgendwelche Mitbetheiligung des übrigen Kehlkopfes. Wir haben ausser Frau Jehle nur den Fall Birkmeyer, der allenfalls hierher gerechnet werden könnte, bei dem jedoch eine leichte Schwellung der Arygegend bestand. In beiden Fällen war der Nachweis eines tuberkulösen Processes an der pars arytaen. von einigem diagnostischen Werthe, namentlich in dem letzteren, weil der Nachweis von Bacillen im Sputum noch nicht gelungen war. Bei Birkmeyer blieb auch meiner Methode mehr zu leisten übrig als in dem Fall Jehle; denn mit dem gewöhnlichen Verfahren sah man bei ihm nichts von der Hinterfläche der Larynxhöhle; bei Frau J. aber erkannte man schon zwei verdächtige Verdickungen.

Alle übrigen Patienten zeigten ausser Veränderungen an der hinteren Larynxwand auch noch solche im übrigen Kehlkopfe. Sehen wir von diesen letzteren ganz ab und beschränken wir uns auf die Veränderungen an der hinteren Larynxwand, so wurden durch meine Methode zahlreiche willkommene diagnostische Aufschlüsse gewonnen, welche namentlich für die Lokaltherapie von Bedeutung waren. Bei 3 Patienten (Bischof, Holzer, Wintermantel) liess die gewöhnliche Untersuchung keine Vermuthung aufkommen, dass an der hinteren Larynxwand

etwas Abnormes sein könne, und doch fanden sich Granulationen, ein Ulcus, eine Narbe. Analog verhielt es sich in einem 4. Falle, nur dass hier die Granulation am hinteren Stimmbandende sass. In 5 Fällen (Rosenblatt, Schuh, Adam, Birkenhofer, Isele) konnte man erkennen, dass die pars arytaenoidea nicht normal war, über die besondere Art ihrer Erkrankung gab aber erst die Untersuchung bei nach vorn gesenktem Kopfe genaueren Aufschluss. Ebenso gestattete sie bei fünf Patienten (Wehrle, Graf, Hauck, Herr L., L. Meyer), wo man vorher nur den Rand einer Ulceration gesehen hatte, nunmehr das Geschwür ganz zu überblicken. Nur in 5 Fällen (Fligauf, Möller, Bengen, Huck, Ulmer) wurden die Veränderungen an der hinteren Larynxwand mit jeder Methode ungefähr gleich gut gesehen. In 14 von 19 Fällen hat also mein Verfahren wesentlich mehr geleistet als das bei rückgebeugtem Kopfe und das bei geradem (nach Türk).

Unsere Zusammenfassung der Resultate spricht deutlich und klar für die hohe praktische Bedeutung der neuen Untersuchungsmethode, und es lässt sich daraus die bestimmte Forderung herleiten, dass in Zukunft kein laryngoskopischer Befund bei Phthise als vollständig betrachtet werden darf, bei welchem die Untersuchung bei vorwärts gebeugter Kopfhaltung des Patienten versäumt wurde.

Meine Bemühungen, die Innenfläche der Ringknorpelplatte zu Gesicht zu bekommen, welche fast durchweg zu der Anwendung stärkerer Grade der Kopfbeuge führten, mögen praktisch wenig wichtig erscheinen, weil ich nie ein isolirtes Geschwür in dieser Gegend nachweisen konnte. Doch ist dies nur dem Zufall zuzuschreiben. Heinze[1]) fand unter 49 Fällen von Larynxulcerationen bei Phthisikern 11mal solche (tuberkulöser Natur) an der Innenfläche des Ringknorpels, wobei er allerdings nicht genauer angiebt, wie oft im hinteren Abschnitt. Mögen auch selten Geschwüre an dem inneren Schleimhautüberzug der Ringknorpelplatte vorkommen, so ist es doch in jedem Falle unsere Pflicht, genau nachzusehen und die eventuelle Intaktheit dieser Gegend definitiv festzustellen. Ist dies einmal geschehen, so kann man sich für die häufigere Inspektion und Lokalbehandlung der pars arytaenoidea geringerer und bequemerer Grade der Vorwärtsneigung des Kopfes bedienen.

Bemerken möchte ich noch, dass die Untersuchung bei einer solchen Kopfhaltung gerade da am meisten leistet, wo die seither gebräuchlichen Methoden nicht ausreichten, nämlich bei den allerersten und feinsten Schleimhautveränderungen an der hinteren Larynxwand, welche mit keinen oder nur geringen Schwellungen und Prominenzen einhergehen. Je mehr der tuberkulöse Process zur Bildung von Hervorragungen Ver-

1) Die Kehlkopfschwindsucht, Leipzig 1874.

anlassung giebt, desto leichter wird es, ihn schon durch das gewöhnliche Verfahren nachzuweisen. Je grösser aber die Infiltrationen, Zacken, Granulationen sind, desto schwerer ist es auch für meine Methode, über sie hinwegzusehen und zu erkennen, was sich weiter unten befindet, insofern man die Benutzung einer tieferen Beugung des Kopfes nach vorn und Anwendung der Sonde als eine Erschwerung des Verfahrens betrachten will.

Je vollständiger und sicherer die Diagnose, desto mehr gewinnt natürlich auch die Prognose, sei es nun, dass wir durch den Nachweis von charakteristischen Veränderungen an der hinteren Larynxwand erst auf das Vorhandensein von Tuberkulose überhaupt, oder von Larynxtuberkulose im Speciellen hingewiesen wurden, sei es, dass wir nur über den Ort und die Grösse der Affectionen genauer unterrichtet worden sind. Haben wir dieselben erst einmal gesehen, dann können wir sie auch mit unseren neueren Mitteln wirksam behandeln und unter günstigen Allgemeinbedingungen zur dauernden Heilung bringen. Die Möglichkeit, mit welcher wir seither zu rechnen hatten, dass ein Geschwür am hinteren Kehlkopfabschnitte sich unserer Wahrnehmung entziehen könne, um im Verborgenen sein Zerstörungswerk ungehindert fortzusetzen, ist jetzt auf das äusserste beschränkt, wenn nicht ganz beseitigt.

Hinsichtlich der lokalen Behandlung von tuberkulösen Ulcerationen, Granulationswucherungen, Infiltrationen der hinteren Larynxwand bedeutet das laryngoskopische Verfahren bei vorgebeugtem Kopfe ebenfalls einen Fortschritt. Wir können leicht und bequem, wenn wir uns damit die erkrankte Gegend eingestellt haben, unsere Instrumente bis dahin führen, zum Aetzen mit Milchsäure, zum Auskratzen mit der Cürette und Aehnlichem. Dabei kommt uns der Umstand zu gut, dass die Umkehrung von vorn und hinten sich mehr und mehr aufhebt, je stärker wir den Kopf beugen lassen und von unten sehen. Wir können also geradezu direkt auf die gewünschte Stelle losgehen. Der Griff des Instrumentes braucht dabei weniger gehoben zu werden als sonst. Während man sich seither bei der Anwendung der Cürette leicht täuschen konnte über die Tiefe, bis zu der man dieselbe einzuführen hatte, weil man ihre Oese nicht mehr genügend sehen konnte, lässt sich jetzt die Oese mit dem Auge genau bis an den Punkt verfolgen, an dem sie angreifen soll. Es scheint mir auch, dass die hintere Larynxwand bei vorgebeugtem Kopfe sich in einer für eine gute Wirkung der Cüvette günstigeren Lage befindet.

Was die Einblasung von Pulvern in den Larynx und speziell nach dessen hinterer Wand angeht, so habe ich gelegentlich der Anwendung von Jodol eine beherzigenswerthe Wahrnehmung gemacht. Jodol hat die angenehme Eigenschaft, die Schleimhaut in einer deutlich sichtbaren Schicht zu bedecken. Bläst man nun in der gewöhnlichen Weise bei mässig zurückgebeugter oder auch gerader Kopfhaltung dies Pulver in

den Kehlkopf und untersucht dann die hintere Larynxwand bei vorgebeugtem Kopfe, so sieht man, dass sie frei von Jodol ist. Dasselbe findet sich dagegen reichlich im übrigen Larynx. Es ist also in Fällen, bei welchen die Hinterfläche des cavum laryngis bei gerader oder rückgebeugter Kopfhaltung nicht sichtbar ist, gar nicht möglich, eine dort befindliche, afficirte Stelle mit dem pulverförmigen Medicament direkt zu treffen. Die Ursache liegt auf der Hand; wir geben dem Ende des Blasrohres stets die Richtung von hinten oben nach vorn unten. Dazu zwingt uns der Kehldeckel. Wo er kurz ist, könnte man das Ende vertikal oder gar etwas nach hinten richten, aber man würde das schwerlich in genügendem Maasse thun, wenn die hintere Larynxwand so vorgeneigt ist, dass sie nicht gesehen werden kann. Anders steht die Sache, wenn man die Einblasung in derselben Weise vornimmt wie die Untersuchung der Hinterfläche des Larynxraumes, nämlich bei vorgebeugtem Kopfe. Dann ist es ein Leichtes, die ganze Menge des Pulvers auf diese Fläche zu blasen und sie so in wirksamer Weise zu behandeln. Der Werth der Pulvereinblasungen in der seither geübten Weise für die Behandlung tuberkulöser Ulcerationen der hinteren Larynxwand muss uns aus den angegebenen Gründen sehr fragwürdig erscheinen.

Wir haben im Vorausgegangenen die Frage, ob und wie die Hinterfläche der Kehlkopfhöhle untersucht werden kann, vom theoretischen Standpunkte aus betrachtet und sind dabei zur Auffindung verschiedener Methoden gelangt, von denen uns die bei vorgebeugter Kopfhaltung für die Zwecke der Praxis als die geeignetste erschien für all die Fälle, wo wir bei einfacher militärisch gerader Kopfhaltung ohne Anwendung der Sonde zum Emporziehen des Kehldeckels nicht auskommen. Eine eingehende praktische Prüfung meiner Methode bei vorgebeugtem Kopfe hat zu einem durchaus befriedigenden Ergebnisse geführt. Wir halten daher die Frage der laryngoskopischen Untersuchung der hinteren Larynxwand sowohl in theoretischer wie praktischer Hinsicht nunmehr für endgültig gelöst.

WELLCOME LIBRARY INSTITUTE

LIBRARY OF THE
PRESENTED BY
ERNEST HART
BRITISH MEDICAL ASSOCIATION

Frommann'sche Buchdruckerei (Hermann Pohle) in Jena.